18. Uludağ Nöroloji Günleri

09-12 Mart 2023
Grand Yazıcı Otel / Uludağ

- MS' te Yardımcı Tanı Yöntemleri ve Biomarkerleri Kursu
- SSS' nin Demiyelinizan Hastalıkları
- Epilepsi ve Uyku
- Nöromuskuler Kavşak Hastalıkları
- Beyin Damar Hastalıkları
- Demans

KONUŞMA ÖZETLERİ VE BİLDİRİLER

www.uludagnoroloji.org

Organizasyon Sekreteryası

burkon TURİZM & KONGRE

444 9 443
onur.oral@burkon.com

Bilimsel İletişim

Doç.Dr. Aylin Bican Demir
Bursa Uludağ Üniversitesi Tıp Fakültesi
Nöroloji Anabilim Dalı - Bursa
Tel: 0.224 295 17 23
aylinbd@uludag.edu.tr

18. ULUDAĞ NÖROLOJİ GÜNLERİ

09-12 MART 2023 – GRAND YAZICI OTEL / ULUDAĞ

KONUŞMA ÖZETLERİ VE BİLDİRİLER

ISBN: ‘978-625-6443-00-6’

Değerli Meslektaşlarımız,

Bursa Uludağ Üniversitesi Tıp Fakültesi Nöroloji Anabilim Dalı tarafından düzenlenen 18. Uludağ Nöroloji Günleri toplantısının 09-12 Mart 2023 tarihinde yapılacağını bildirmekten onur ve mutluluk duyuyorum.

Geleneksel hale gelen ve her yıl önemli sayıda katılımcı ile gerçekleştirdiğimiz Bursa Uludağ Nöroloji Günleri' nde, bu yıl da yine nörolojinin çeşitli dallarındaki gelişmeleri birlikte değerlendirmek için ülkemizin farklı tıp fakültelerinden çok değerli bilim insanlarını davet edeceğiz.

Sempozyumumuz her zaman olduğu gibi, sizlerin destekleri ve katkılarıyla daha da zenginleşeceğine ve yüksek bilimsel düzey ve kalitede geçeceğine inanıyor, ilginiz için şimdiden teşekkür ediyoruz

Düzenleme kurulu adına

Prof. Dr. Mustafa Bakar

Bursa Uludağ Üniversitesi Tıp Fakültesi Nöroloji AD.

İçindekiler Tablosu

KURULLAR 5
BİLİMSEL PROGRAM 6
KONUŞMA METİNLERİ 13
SÖZEL BİLDİRİLER 15
POSTER BİLDİRİLER 46

KURULLAR

DÜZENLEME KURULU

Prof. Dr. Mustafa BAKAR
Prof. Dr. Ömer Faruk TURAN
Prof. Dr. Necdet KARLI
Prof. Dr. Sevda ERER ÖZBEK
Doç. Dr. Aylin Bican DEMİR
Doç. Dr. Emine Rabia KOÇ
Doç. Dr. Emel Oğuz AKARSU
Dr. Öğr. Üyesi Yasemin DİNÇ
Uzm. Dr. Furkan SARIDAŞ

BİLİMSEL PROGRAM

09 Mart 2023, Perşembe	
	A Salonu
09:00 - 14:00	Kayıt işlemleri
14:00 - 17:30	MS' TE YARDIMCI TANI YÖNTEMLERİ VE BİOMARKERLERİ KURSU Oturum Başkanları: Dr. Emine Rabia Koç, Dr. Meral Seferoğlu
14:00 - 14:45	MS' te Engellilik Ölçeği (EDSS) Tanımı ve Değerlendirilmesi Dr. Sedat Şen
14:45 - 15:30	MS Tanısında Biyobelirteçler Dr. Murat Terzi
15:30 - 16:00	Kahve Arası
16:00 - 16:45	MS' te Uyarılmış Potansiyeller Dr. Alev Leventoğlu
16:45 - 17:30	MS' te Nöropsikolojik Test Bataryası Dr. Nevin Türkeş
18:00 – 18:15	AÇILIŞ TÖRENİ
18:15 – 19:00	Nörolojide Yapay Zeka Uygulamaları Dr. Ata Akın
10 Mart 2023, Cuma	
	A Salonu
09:00 – 11:00	MS OTURUMU – 1 Oturum Başkanları: Dr. Egemen İdiman, Dr. Ceyla İrkeç
09:00 - 09:30	1. Basamak MS Tedavilerinde İlaç Seçimi: Hangi Hastaya, Hangi İlaç Başlanmalı? Dr. Recai Türkoğlu
09:30 - 10:00	2/3 Basamak Tedavilerinde İlaç Seçimi: Hangi Hastaya, Hangi İlaç Başlanmalı? Dr. Uğur Uygunoğlu

10:00 - 10:30	MS Tedavisinde Risk Yöntemi Dr. Cavit Boz	
10:30 - 11:00	MS' te Yakın Gelecekteki Tedaviler Dr. Emine Rabia Koç	
11:00 - 11:30	Kahve Arası	
11:30 – 13:30	MS OTURUMU – 2 Oturum Başkanları: Dr. Ömer Faruk Turan, Dr. Rana Karabudak	
11:30 - 12:00	MS' te İmmun-Modülator Tedavileri Kesmek Mümkün mü? Dr. Şeref Demirkaya	
12:00 - 12:30	MS' te Progresyona Geçişi Nasıl Anlayabiliriz? Dr. Serhan Sevim	
12:30 - 13:00	MS Tanı, Tedavi ve Takipte Yapay Zeka Uygulamaları Dr. Serkan Demir	
13:00 – 13:30	NMOSD/MOGAD Tedavisinde Neler Değişti? Dr. Sibel Canbaz Kabay	
13:30 – 14:30	Öğle Yemeği	
14:30 – 15:30	UYDU SEMPOZYUM – 1 / ABDİ İBRAHİM MS Tedavisinde Dimetil Fumarat Kullanımı, Gerçek Yaşam Verileri ve Kadın MS' lilerin Özellikleri Oturum Başkanı: Dr. Ömer Faruk Turan Konuşmacılar: Dr. A. Nur Yüceyar, Dr. Haluk Gümüş, Dr. Ufuk Aluçlu, Dr. Rana Karabudak	ABDiIBRAHIM
15:30 – 16:30	UYDU SEMPOZYUM – 2 / SANOFI MS Tedavisinde LEMTRADA Hasta Yolculuğu Oturum Başkanı: Dr. Ömer Faruk Turan Konuşmacılar: Dr. Mesrure Köseoğlu, Dr. Gülnur Tekgöl Uzuner	sanofi
16:30 – 17:00	Kahve Arası	

17:00 – 19:00	NÖROMUSKULER KAVŞAK HASTALIKLARI OTURUMU Oturum Başkanları: Dr. Necdet Karlı, Dr. Emel Oğuz Akarsu
17:00 – 17:30	Otoimmun Miyastenia Graviste Etyopatogenez, Klinik ve Tanı Dr. Kayıhan Uluç
17:30 – 18:00	Otoimmun Miyastenia Graviste Klasik Tedavi Yaklaşımları Dr. İhsan Şengün
18:00 – 18:30	Otoimmun Miyastenia Graviste Yeni Tedavi Yaklaşımları Dr. Hacer Durmuş
18:30 – 19:00	Konjenital Miyastenik Sendromlarda Tanı ve Tedavi Dr. Hilmi Uysal
11 Mart 2023, Cumartesi	
	A Salonu
08:30 – 11:00	EPİLEPSİ VE UYKU OTURUMU Oturum Başkanları: Dr. İbrahim Bora, Dr. Aylin Bican Demir
08:30 – 09:00	Nöbet Semiyolojisi ve Epilepsi Güncel Sınıflaması Dr. Naz Yeni
09:00 - 09:30	Uyku ile İlişkili Nöbetler (SHE) Klinik Yaklaşım Dr. İbrahim Öztura
09:30 - 10:00	Epilepsi Ayırıcı Tanısında Parasomni Dr. Gülçin Benbir Şenel
10:00 - 10:30	Epilepside Güncel Tedavi Yaklaşımları Dr. Nerses Bebek
10:30 - 11:00	Epilepsi Tedavisinde Cerrahi Yaklaşımlar Dr. Çiğdem Özkara
11:00 - 11:30	Kahve Arası
11:30 – 13:30	BEYİN DAMAR HASTALIKLARI OTURUMU Oturum Başkanları: Dr. Mustafa Bakar, Dr. Yasemin Dinç
11:30 – 11:50	Kardiyoembolik İnmeye Klinik Yaklaşım, Sekonder İnme Profilaksisi Dr. Birsen İnce
11:50 – 12:10	Büyük Damar Aterosklerozuna Bağlı İskemik İnmede Tanı ve Tedavi Dr. Özlem Aykaç

12:10 – 12:30	Küçük Damar Hastalığına Bağlı İskemik İnmede Tanı ve Medikal Tedavi Dr. İpek Midi	
12:30 – 12:50	Kısa Tarihsel Süreç ve Güncel Yaklaşımlarla Trombolitik Tedavi Dr. Kürşad Kutluk	
12:50 – 13:10	Akut İskemik İnmede Mekanik Trombektomi Dr. Erdem Gürkaş	
13:10 – 13:30	Tartışma	
13:30 - 14:30	Öğle Yemeği	
14:30 - 15:30	UYDU SEMPOZYUM - 3 / FARMANOVA MS' te Progresyon Kavramı ve MS'te Progresyonun Erken Tanısı Oturum Başkanı: Dr. Ömer Faruk Turan Konuşmacılar: Dr. Belgin Petek Balcı, Dr. Nilüfer Kale İçen	FARMANOVA
15:30 – 16:30	UYDU SEMPOZYUM - 4 / MERCK MS Tedavisinde Uzun Yolun Kısası MAVENCLAD Oturum Başkanı: Dr. Ömer Faruk Turan Konuşmacılar: Dr.Belgin Koçer, Dr. Melih Tütüncü	MERCK
16:30 - 17:00	Kahve Arası	
17:00 – 19:00	DEMANS OTURUMU Oturum Başkanları: Dr. Mustafa Bakar, Dr. Demet Özbabalık	
17:00 - 17:30	Demans Tanısında Gelecekteki Tanı Yöntemleri Dr. Demet Özbabalık	
17:30 - 18:00	Alzheimer Hastalığı Tedavisinde Güncel Tedavi ve Yeni Gelişmeler Dr. Neşe Tuncer	
18:00 - 18:30	Vasküler Kognitif Bozukluk Patofizyolojisi ve Tedavisi Dr. Gökhan Erkol	
18:30 - 19:00	Hareket Bozuklukları ile Giden Demanslar ve Tedavileri Dr. Pervin İşeri	

12 Mart 2023, Pazar		
	A Salonu	B Salonu
09:00 - 10:00	Sözel Bildiri Oturumu - 1 Oturum Başkanları: Dr. Özlem Taşkapılıoğlu, Dr. Ali Sıvacı SB5 - Demans Tanısında Farkındalığın Önemi 3. Basamak Eğitim Araştırma Hastanesi Demans Polikliği Verileri Görkem Tutal Gürsoy, Hatice Yüksel SB12 - Kladribin Kullanan Hastalarımızda Etkinlik ve Yan Etki Verileri Burak Geçer, Semra Mungan SB25 - Multiple Sklerozlu Hastalarda Yeme Tutumunun Psikiyatrik Komorbiditeler ile Birlikte Değerlendirilmesi Elif Banu Söker, Miray Erdem, Derya Özdoğru SB60 - Multipl Skleroz Tanılı Hastalarda, FokI (rs225870), TaqI (rs7975232) ve ApaI (rs7975232) Vitamin D Reseptörü (VDR) Gen Polimorfizmlerinin İncelenmesi Havva Tezcan Ünlü, Furkan Sarıdaş, Batuhan Topuz, Ufuk Ünal, Gülşah Çeçener, Özlem Taşkapılıoğlu, Nuseybe Huriyet, Rumeysa Fatma Balaban, Ebrucan Bulut , Ünal Egeli, Ömer Faruk Turan SB62 - Uludağ Üniversitesi Nöroloji Anabilim Dalı Multipl Skleroz Hastalarında Okrelizumab Hızlı İnfüzyon Deneyimi Emine Rabia Koç, Ömer Faruk Turan SB72 - Alemtuzumab İnfüzyonu ile İlişkili Reaksiyonlarının Yönetimi:	Sözel Bildiri Oturumu - 2 Oturum Başkanları: Dr. Aylin Bican Demir, Dr. Emel Oğuz Akarsu SB15 - Erişkin Migren Hastalarında Tiroid Fonksiyonları; Retrospektif Araştırma Hüsniye Aylin Dikbaş, Demet Seker SB20 - Huzursuz Bacaklar Sendromlu Diyaliz Hastalarında Hastalık Şiddeti ve Subjektif Uyku Kalitesinin Değerlendirilmesi Figen Yavlal SB27 - Myastenia Gravis Tanısında Farklı Ardışık Sinir Uyarımı Tekniklerinin Tanısal Duyarlılıklarının Karşılaştırılması Saadet Sayan, Elif Sarica Darol, Abdulkadir Tunç SB32 - Levetirasetam Monoterapisi Kullanan Epilepsi Hastalarında Malondialdehid ve Myeoperoksidaz Düzeylerinin Değerlendirilmesi Fatma Şimşek, Revza Tosunoğlu, Ahmet Kızıltunç SB33 - Epilepsi Tanılı Bireylerde Biyolojik Ritim Bozukluklarının Değerlendirilmesi+G16 Yağmur Uluhan, Serkan Aksu, Semai Bek, Gülnihal Kutlu Günergin SB34 - On 2 Yılda Yeni Tanı Alan Miyastenia Graves Hastalarımızın Demografik, Klinik, Elektrofizyolojik ve İmmünolojik Parametreleri Abdullah Yılgör, Caner Baydar, Abdulsabır Yalın SB41 - Migren Hastalarında Olası

	Klinik Deneyim Emel Ur Özçelik, Mesrure Köseoğlu	Tetikleyici Beslenme Faktörlerinin Değişimli Diyet Modeliyle Saptanması Mustafa Emrecan Uludağ, Nihat Şengeze, Özge Türk , Adnan Karaibrahimoğlu
10:00 - 10:15	Kahve Arası	
10:15 - 10:30	Akılcı İlaç Kullanımı Oturumu Dr. Furkan Sarıdaş	
10:30 - 11:30	Sözel Bildiri Oturumu - 3 Oturum Başkanları: Dr. Emine Rabia Koç, Dr. Furkan Sarıdaş SB2 - Bir Psikiyatri Kliniğinde İleri Yaş Psikoz Etyolojisinde Levy Cisimcikli Demans: Olguların Gözden Geçirilmesi Esra Demiryürek, Bekir Enes Demiryürek SB3 - Select Skorunun İntravenöz Trombolitik İle Tedavi Edilen Hastalarda İnme Sonrası Geç Nöbetleri Tahmin Etmede Özgüllük Ve Duyarlılığının Değerlendirilmesi, Dm Ve Lökoriasizin Etkisi Yasemin Dinç, Aylin Bican Demir SB6 - Nötrofil-Lenfosit Oranının, Trombosit-Lenfosit Oranının Ve Ortalama Trombosit Hacminin Mekanik Trombektomi Yapılan Akut İskemik İnmeli Hastalarda Klinik Sonuç Üzerine Etkisi Serhan Yıldırım SB10 - Bariatrik Cerrahi Sonrası Nörolojik Komplikasyon Gelişen Olgu Serisi Berin Gülatar Türkoğlu, Kayıhan Uluç, Beyzanur Arslan, Semanur Erdem, Olcay Ünver , Soner Deniz Ersoy, Kadriye Ağan, Tülin Tanrıdağ, Pınar Kahraman Koytak	

	SB18 - Mekanik Trombektomi Yapılan İskemik İnmeli Hastalarında İntravenöz Trombolitik Tedavinin Prognoz ve İntraserebral Kanama Üzerine Etkisi Serhan Yıldırım SB28 - Arteryel Spin Labeling Mr Perfüzyon Görüntüleme Akut Sinüs Ven Trombozunu Tanımlamada Faydalıdır Ümit Görgülü, Hatice Gül Hatipoğlu SB38 - Palyatif Bakım Hastalarında Nörolojik Değerlendirme İhtiyacı Ümit Görgülü, Fatma Seda Bingöl, Hesna Bektaş, Kadriye Kahveci SB75 - Akut Mca İnfarktlarında Görülen Akut Vestibular Sendrom Klinik ve Radyolojik Özellikleri Nevin Pazarcı, Gizem Gürsoy

KONUŞMA METİNLERİ

AKILCI İLAÇ KULLANIMI

[1]**Furkan Sarıdaş**

[1]Bursa Uludağ Üniversitesi Tıp Fakültesi

Akılcı İlaç Kullanımı, Dünya Sağlık Örgütü tarafından Nairobi'de 1985 yılında "Kişilerin klinik bulgularına ve bireysel özelliklerine göre uygun ilacı, uygun süre ve dozda, en uygun maliyetle ve kolayca sağlayabilmeleri" olarak tanımlanmıştır. Bir endikasyon için uygun ilaç, etkililik, güvenlik ve maliyet kriterleri dikkate alınmışsa akılcı olarak değerlendirilebilinir. Bu sürecinin sağlıklı ve verimli bir şekilde yürütülmesi için hizmet sunucu erkin, ilaç firmalarının, eczanelerin, sağlık profesyonellerinin, diğer sağlık personellerinin ve toplumun akılcı ilaç kullanım felsefesini içselleştirmeleri gerekir. Dünyada uygun olmayan veya gereksiz endikasyonla kullanılan etkisiz ve yüksek maliyetli ilaçlar çok çeşitli sorunlara yol açmaktadır. Akılcı olmayan ilaç kullanımına aşırı veya az reçete yazma, polifarmasi, endikasyon eksikliği, antibiyotiklerin uygunsuz kullanımı, oral formülasyonlar daha uygun olduğunda enjeksiyonların aşırı kullanımı, pahalı ilaçların gereksiz kullanımı, jenerik ilaçlar yerine marka ilacın kullanımı, klinik kılavuzlara uygun olmayan ilaçların reçetelenmesi ve kendi kendine ilaç kullanımı örnek verilebilir. Akılcı olmayan ilaç kullanımının; antimikrobiyal direncin gelişimi, hastaların tedaviye uyumunda azalma, ilaçların beklenen etkilerinde azalma, ilaç etkileşimleri, sınırlı kaynakların boşa harcanması, cepten harcamaların artması, hastalık nüksü, tedavi süresinin uzaması, artan yan etkiler ve artan tedavi maliyetleri gibi birçok sonucu vardır. Öncelikle hastanın probleminin tanımlanması, yani hekim tarafından doğru teşhisin konulması gerekir. Buna paralel olarak, ilaçlı veya ilaçsız, etkili tedavinin tanımlanması, eğer ilaçlı tedavi uygulanacaksa, uygun ilacın seçimi, her bir ilaç için uygun dozun ve uygulama süresinin belirlenmesi ve uygun reçete yazılması basamaklı olarak uygulanmalıdır. Bu aşamada onaylanmış, güncel tanı ve tedavi kılavuzları esas alınmalıdır. Hekim, hastanın en son kullandığı veya kullanmakta olduğu ilaçları sorgulamalıdır. Hasta/hasta yakını, ilacın olası yan etkileri, besin ve ilaç etkileşimleri konusunda bilgilendirilmelidir. Hamilelik ve emzirme dönemindeki kadınlar, çocuklar, yaşlılar, böbrek ve karaciğer yetmezliği olanlar, ilaç alerji öyküsü olan hastalar, ilaç kullanımı konusunda daha çok dikkat göstermelidir. İlaçlar çocukların göremeyeceği, ulaşamayacağı yerlerde ve ambalajında saklanmalı ve yıpranmış veya açılmış ambalajlar satın alınmamalı, son kullanma tarihi geçmiş olan ise kesinlikle kullanılmamalıdır. Akılcı olmayan ilaç kullanımında; ilaçların gereksiz ve aşırı kullanımı, klinik rehberlere uyumsuz tedavi seçimi, piyasaya yeni çıkan ilaçların uygunsuz tercihi, ilaç kullanımında özensiz davranılması, uygunsuz kişisel tedavilere başvurulması, gereksiz yere antibiyotik tüketimi, gereksiz yere enjeksiyon önerilmesi, gereksiz ve uygunsuz vitamin kullanımı, bilinçsiz gıda takviyesi ve bitkisel ürünlerin kullanımı, ilaç-ilaç etkileşimleri ve besin-ilaç etkileşimlerinin ihmal edilmesi yer almaktadır.

SÖZEL BİLDİRİLER

SB2

BİR PSİKİYATRİ KLİNİĞİNDE İLERİ YAŞ PSİKOZ ETYOLOJİSİNDE LEVY CİSİMCİKLİ DEMANS: OLGULARIN GÖZDEN GEÇİRİLMESİ

[2]Esra Demiryürek, [1]Bekir Enes Demiryürek

[1]Acıbadem Kocaeli Hastanesi
[2]Özel Psikyatri Kliniği

GİRİŞ: Lewy cisimcikli demans (LCD), Alzheimerdan sonra görülen en sık ikinci demans nedenidir. Bilişsel dalgalanmalar (dikkat ve uyanıklıkta, dakikalardan haftalara kadar değişen süreleri kapsayan dalgalanmalar), parkinsonizm bulguları (bradikinezi ve rijidite bulguları) ve iyi yapılanmış görsel halüsinasyonlar (aile üyeleri, hayvan figürleri) ile karakterizedir. Kesin tanı otopsi ile konulabildiğinden klinik ölçütler ile gerçekleştirilen tanı ancak 'olası' yâda 'muhtemel' LCD'a işaret eder. Görsel halüsinasyonlar ileri yaş psikoz nedenlerinden olup genellikle psikyatri kliniklerine başvururlar. Bu yazıda ileri yaş akut psikoz nedeniyle organik nedenlerin ekartasyonu amacıyla değerlendirilen hastalarda LCD insidansı ve özelliklerinin değerlendirilmesi amaçlanmıştır.

METOD: Kliniğimize Ocak 2017-Aralık 2020 tarihleri arasında 55-80 yaş arasında ileri yaş psikoz nedeniyle başvuran ve etyolojiye yönelik değerlendirilen 106 hasta değerlendirildi. Tüm hastaların yaş, cinsiyet, şikâyet başlama tarihi, özgeçmişleri değerlendirildi. Hastaların laboratuvar parametreleri, kranial MRI ve EEG ve kognitif değerlendirme açısından minimental test ve MOCA incelemeleri değerlendirildi. Tüm hastaların nörolojik muayeneleri aynı klinisyen tarafından yapıldı.

SONUÇLAR: Olguların yaş ortalaması 64 ± 4.7 olarak saptandı.Olguların 62'si kadın 44'ü erkekti. Hastaların 21'inde klinik değerlendirme sonucunda LCD tanısı saptandı. Altı hastada intrakranial kitle, 3 hastada serebrovasküler hastalık, 3 hastada meningo ensefalit ve 34 hastada orta ve ileri evre Alzheimer tanısı saptandı. 39 hastada psikoz etyolojisine yönelik organik bir patoloji saptanmadı.

TARTIŞMA :LCD olgularında yürütücü işlevler ilk olarak etkilenen komponent olup ileri dönemde bellek etkilenmektedir. Olguların parkinsonizm nedeniyle verilen dopaminerjik ilaçlarla visüel halusinasyonları kötüleşebilir. Ayrıca nöroleptik ilaçlar, motor açıdan bozulmalara ve bilişsel yetilerde negatif etkilenimlere yol açabilir. Bu nedenle tipik nöroleptiklerden kaçınılması, gerekiyorsa düşük dozda atipik nöroleptikler verilmesi önerilmektedir. Hastalar genellikle halüsinasyonlar nedeniyle antipiskotik aldığından parkinsonizm bulguları kötüleşebilir ve mevcut kliniğin ilaca bağlı parkinsonizm olduğu klinisyenlerce düşünülebilir.Sonuç olarak; ileri yaş akut psikoz hastalarında LCD tanısının seyrek olarak saptanmadığını ve klinisyenlerin yanlış tedavilere neden olmamak için bu tabloya dikkat etmesi gerektiğini vurgulamak istedik.

SB3

SELECT SKORUNUN İNTRAVENÖZ TROMBOLİTİK İLE TEDAVİ EDİLEN HASTALARDA İNME SONRASI GEÇ NÖBETLERİ TAHMİN ETMEDE ÖZGÜLLÜK VE DUYARLILIĞININ DEĞERLENDİRİLMESİ, DM VE LÖKORİASİZİN ETKİSİ

[1]Yasemin Dinc, [1]Aylin Bican Demir

[1]Uludağ Üniversitesi Tıp Fakültesi Nöroloji Anabilim Dalı

GİRİŞ: İnme hastalarından sonra ortaya çıkan nöbetler, hastalığın prognozunu olumsuz yönde etkileyebilir ve yaşam kalitesinin düşmesine neden olabilir. İntravenöz rekombinant doku plazminojen aktivatörü (rt-PA) tedavisinin etkinliği birçok çalışmada gösterilmiştir ve dünyada akut iskemik inmede iv rt-PA tedavisi giderek artan bir şekilde kullanılmaktadır. İnme sonrası nöbet için risk faktörlerinin belirlenmesi bazı önlemlerin alınması açısından önemli olabilir. SELecT skoru inme sonrası geç nöbetlerin tahmininde çok faydalı bir skordur. Spesifikliği ve seçiciliği önceki doğrulama çalışmalarında belirlenmiştir. Bu çalışmada IV trombolitik tedavi alan akut iskemik inme hastalarında inme sonrası geç nöbet risk faktörlerini, 1. yıl özgüllüğünü ve SELecT skorunun seçiciliğini belirlemeyi amaçladık.

MATERYAL YÖNTEM: Bu çalışmaya 3. basamak hastanemizde IV trombolitik tedavi alan 157 hasta dahil edilmiştir. retrospektif tarama dahil edildi. Hastaların 1 yıllık nöbet geçirme oranları saptandı. SELcT skorları hesaplandı. IV trombolitik tedavi uygulanan hastada SELecT skorunun sensitivite ve spesifitesi hesaplandı.

SONUÇLAR: Çalışmamızda validasyon çalışmasına göre inme sonrası geç nöbeti tahmin etmek için IV rt-PA tedavisi uygulanan hastalarda SELecT skorunun duyarlılığının düşük, özgüllüğünün yüksek olduğunu saptadık. SELEcT skoruna DM ve lökoriasizin eklenmesi bu özgüllük ve duyarlılığı arttırmakta.TARTIŞMABu çalışmada SELecT skorunun inme sonrası geç nöbetleri öngörmede özgüllüğünün yüksek, duyarlılığının düşük olduğunu bulduk. Ancak iv trombolitik tedavi alan hasta grubunda DM'nin bağımsız bir risk faktörü olduğunu ve lökoriasizi olan hastalarda inme sonrası nöbetin daha az sıklıkta olduğunu saptadık. SELecT skoruna ek olarak DM ve lökoaraiosis şiddetini değerlendirdiğimizde daha yüksek bulduk. Çok merkezli prospektif çalışmalarla daha net bilgiler elde edilebilir.

SB5

DEMANS TANISINDA FARKINDALIĞIN ÖNEMİ 3. BASAMAK EĞİTİM ARAŞTIRMA HASTANESİ DEMANS POLİKLİĞİ VERİLERİ

[1]Görkem Tutal Gürsoy, [1]Hatice Yüksel

[1]Ankara Bilkent Şehir Hastanesi, Nöroloji Kliniği

AMAÇ: Demans zihinsel ve sosyal becerilerin günlük yaşamı etkileyecek ölçüde ilerleyici bir gerilemesidir. Demans tedavi edilmediğinde hızlı bir yıkım ile seyreder hatta hastaların bir kısmında tam bağımlılığa yol açar. Demans hastalarının çoğu için bu gün küratif bir tedavi yoktur, mevcut tedaviler sadece progresyonu yavaşlatmaktadır. Bu durum erken tanının önemini ortaya koymaktadır. Biz bu çalışmamızda hastaların başvuru anındaki şikayet sürelerinin tanıyı göstermede etkisi olup olmadığını ve hastalarımızın demografik verilerini sunmayı amaçladık.

YÖNTEM: Çalışmaya Temmuz-Eylül 2022 tarihleri arasında demans polkliniğimize gelen 114 hasta alındı. Hastaların demografik verileri kaydedildi. Ayrıca başvuru anındaki demans ile ilgili şikayetlerin süreleri sorgulandı.

SONUÇ: Hastaların (55 kadın, 59 erkek) yaş ortalaması 72.63±9.80 yıldı. Eşlik eden en sık 2 komorbid hastalık psikiyatrik hastalıklar (%38.6) ve hipertansiyondu (%36.8). En sık başvuru nedenleri sırasıyla unutkanlık (%90.4), psikiyatrik semptomlar (%28.9), uyku bozuklukları (%14) ve dezoryantasyon (%14) olarak saptandı. Kranial MRG'de hastaların %51.8'inde atrofi, %14.0'da periventriküler iskemi ve %12.3'ünde enfarkt alanları tespit edildi. Minimental test skoru ortalaması 20.11±5.78 olarak saptandı. Hastalarımızın 95'ine (%83.3) demans tanısı kondu. En sık saptanan demans tipi Alzheimer hastalığı (AH) iken 2. sıklıkta vaskuler demans saptandı. Hastaların şikâyet başlangıcından hastaneye başvurmaları arasındaki ortalama süre 21.45±28.79 ay olarak saptandı. Başvuru şikayeti 6 aydan uzun olanlarda demans tanısı sıklığı (%88.7, 63 hasta) şikayeti 6 ay ve daha kısa olanlardan (%74.7, 32 hasta) istatistiksel olarak anlamlı derecede yüksekti (p:0.047).

TARTIŞMA: Demans hastalarının büyük bir kısmını oluşturan Alzheimer Hastalığının' nın küratif bir tedavisinin olmaması nedeniyle erken tanı bilişsel yıkımın önüne geçmedeki en önemli basamağı oluşturmaktadır. Çünkü ilaç tedavilerinin erken uygulanması ve beraberinde bilişsel ve fiziksel aktivitelerin kombine uygulanması hastaların bilişsel fonksiyonlarının korunmasında olumlu etkilerinin olduğu bildirilmiştir. Çalışmamız 6 aydan uzun şikâyet süresi olanlarda demans tanısı riskinin arttığını göstermektedir. Unutkanlık başta olmak üzere bilişsel fonksiyonlar ve davranışsal belirtilerin uzun sürmesi demans tanısını akla getirilmelidir. Bu hastalar bir an önce başta nörolojik kliniklerinde olmak üzere multidisipliner değerlendirmeye alınmalıdır.

SB6

NÖTROFİL-LENFOSİT ORANININ, TROMBOSİT-LENFOSİT ORANININ VE ORTALAMA TROMBOSİT HACMİNİN MEKANİK TROMBEKTOMİ YAPILAN AKUT İSKEMİK İNMELİ HASTALARDA KLİNİK SONUÇ ÜZERİNE ETKİSİ

[1]Serhan Yıldırım

[1]Sağlık Bilimleri Üniveritesi Kocaeli Derince Eğitim ve Araştırma Hastanesi

GİRİŞ VE AMAÇ: Akut iskemik inme, mortalite ve morbiditenin en önemli nedenlerinden biridir. Yakın zamanda yapılan çalışmalar mekanik trombektominin (MT) büyük damar oklüzyonuna bağlı iskemik inmede en etkili tedavi olduğunu gösterdi. Mevcut tedavi kılavuzları ise MT'yi büyük damar oklüzyonuna bağlı akut iskemik inmelerde ilk tedavi olarak önermektedir. İnflamasyonun akut iskemik inme patofizyolojisinde rolü olduğu bilinmektedir. Nötrofil-lenfosit oranı (NLR) ve trombosit-lenfosit oranının (PLR) inflamatuar yanıtın bir belirteci olup akut iskemik inmede mortalite ve morbidite ile ilişkili olduğu bilinmektedir. Yüksek ortalama trombosit hacmi (MPV) trombositlerin aktivasyonunu gösteren bir belriteçtir. Daha önce yapılan çalışmalarda akut iskemik inmeli hastalarda yülsek NLR, PLR ve MPV değerlerinin MT sonrası kötü klinik prognoz ile ilişkili olduğu bildirilmiştir. MT sonrası NLR, PLR ve MPV'nin prognoz üzerine etkisi ile ilgili fazla çalışma yoktur. Bu çalışmadaki amacımız NLR, PLR ve MPV'nin akut iskemik inmeli hastalarda mekanik trombektomi sonrası prognoz üzerine etkisini incelemektir.

GEREÇ VE YÖNTEM: 2018-2022 yıllarında meknik trombektomi yapılan hastaların dosyaları retrospektif olarak tarandı. Orta serebral arterin (MCA) M1 ya da intrakraniyal internal karotid arter (İKA) oklüzyonu olan ve mekanik trombektomi yapılan hastalar çalışmaya dahil edildi. Baziller arter oklüzyonu olan hastalar ise çalışmaya alınmadı. Hastaların ilk başvurusundaki laboratuar tetkiklerinden nötrofil, lenfosit, trombosit ve MPV değerleri elde edildi. Nötrofil, lenfosit ve trombosit değerleri kullanılarak NLR ve PLR hesaplandı. mRS skorunun ≤2 olması iyi klinik sonuç olarak tanımlandı.Sonuç: Mekanik trombektomi yapılan 147 hasta çalışmaya dahil edildi. Hastaların 61'i (%41,5) erkekti. Ortalama yaş 64,8±12,6 yıldı. Başlangıçtaki NIHSS skoru 16(14-18), 24.saatteki NIHSS skru ise 9(4-16) olarak saptandı. Yüz iki (%69,4) hastada MCA M1 oklüzyonu, 27 (%18,4) hastada İKA T ya da L oklüzyonu ve 18 (%12,2) hastada tandem İKA oklüzyonu izlendi. Başarılı rekanalizasyona (mTICI2b-3) 110 (%74,8) hastada elde edildi. İyi kollateral 105 (%74,5) hastada saptandı. Otuz altı (%24,5) hastada ise mortalite izlendi. İyi klinik sonuç (3.ay mRS 0-2) 76 (%51,7) hastada saptandı. İyi klinik sonuç grubunda NLR (iyi klinik sonuç: 3,27[1,71-4,66]; kötü klinik sonuç: 5,01[2,89-7,47]; p=0,001) değerleri belirgin daha düşük izlendi. PLR (iyi klinik sonuç:129,3[100-170,1]; kötü klinik sonuç: 145[108,3-248]; p=0,054) ve MPV (iyi klinik sonuç: 8,94±1,06; kötü klinik sonuç: 9,04±0,98 p=0,981) değerlerinde iki grup arasında fark olmadığı izlendi. Regresyon analizinde iyi klinik sonuç ile düşük NLR arasında ilişki olduğu izlendi (p=0,015, OR: 0,792, %95 CI: 0,656-0,957).

TARTIŞMA: NLR, inflamatuar cevabın bir belirtecidir. Geçmiş çalışmalar NLR'nin akut iskemik inmede infarkt hacmi, semptomatik intraserebral kanama ve mortalite ile ilişkili olduğunu göstermiştir. PLR, inflamasyonun göstergelerinden birisidir. MPV de trombositlerin aktivitesini ve fonksiyonlarını gösterir. Daha önce yapılan çalışmalar yüksek PLR ve MPV

düzeylerinin çeşitli iskemik olaylarla ilişkili olduğunu göstermiştir. Birçok çalışmada yüksek PLR ve MPV'ni ile kötü klinik sonuç arasında ilişki saptanmıştır. Ancak yakın zamanda yapılan bazı çalışmalarda MT yapılan hastalarda PLR ve MPV'nin prognoz üzerine etkisinin olmadığı bildirilmiştir.

SONUÇ: olarak MT yapılan iskemik inmeli hastalarda düşük NLR düzeyi iyi klinik sonucun prediktörüdür. PLR ve MPV'nin klinik sonuç üzerine etkisi yoktur.

SB10

BARİATRİK CERRAHİ SONRASI NÖROLOJİK KOMPLİKASYON GELİŞEN OLGU SERİSİ

[1]Berin Gülatar Türkoğlu, [2]Kayıhan Uluç, [1]Beyzanur Arslan, [1]Semanur Erdem, [3]Olcay Ünver, [1]Soner Deniz Ersoy, [1]Kadriye Ağan, [4]Tülin Tanrıdağ, [2]Pınar Kahraman Koytak

[1]Marmara Üniv. Pendik EAH. Nöroloji Anabilim Dalı
[2]Acıbadem Ataşehir Hastanesi, Nöroloji Kliniği
[3]Marmara Üniv. Pendik EAH. Çocuk Nöroloji Anabilim Dalı
[4]Academic Hospital, Nöroloji Kliniği

GİRİŞ: Bariatrik cerrahi sonrası nörolojik komplikasyonlar çoğunlukla nutrisyonel eksiklikler nedeniyle olsa da immünolojik mekanizmalar da tartışılmaktadır. Komplikasyonlarla birliktelik en sık b12, folik asit, tiamin ve bakır eksikliği ile görülmüştür. Erken komplikasyonlar; mononöropati, ensefalopati, poliradikülopati iken subakut dönemde optik nöropati, geç dönemde de miyelopati ve polinöropati görülebilir. Olgular; klinik, elektrofizyolojik ve nörogörüntüleme bulguları ile tartışılacaktır.

OLGU: 1 24 yaş kadın, 5 ay önce sleeve gastrektomi öyküsü ve iki hafta önce başlayan alt ekstremitelerde belirgin nöropatik ağrı mevcut. NM: Kas gücü 5/5, DTR patella hipoaktif, uzun eldiven-çorap hipoestezi, derin duyu alt ekstremitede etkilenmiş. EMG: duyusal aksonal polinöropati. Nörogörüntüleme ve BOS bulguları normal. Tiamin infuzyonu, vitamin, mineral desteği ve nöropatik ağrı tedavisi aldı.Olgu 2: 30 yaş kadın, 3 ay önce sleeve gastrektomi öyküsü ve alt ekstremitelerde kuvvet ve his kaybı mevcut. NM: alt ekstemite 4/5 KG, DTR patella/aşil alınmıyor. EMG: duyu ve motor sinirlerin etkilendiği aktif denervasyon eşlik eden polinöropati. BOS proteini yüksek ve kauda ekuinada kontrast tutulumu mevcut. IVIG, tiamin infuzyonu, vitamin, mineral desteği aldı. Olgu 3: 44 yaş kadın, 3 ay önce gastrik by-pass öyküsü ve 1 aydır yürüme güçlüğü, ince beceride zorlanma mevcut. NM: kas gücü 5/5, DTR patella hipoaktif, uzun çorap hipoestezi, derin duyu alt ekstremitede etkilenmiş. EMG: duyu>motor aksonal polinöropati. Nörogörüntüleme normal. Tiamin infuzyonu, vitamin, mineral, element desteği aldı. Olgu 4: 28 yaş kadın, 3 ay önce sleeve gastrektomi öyküsü ve 1 aydır alt ekstremitede kuvvet ve his kaybı, NM: Bilateral alt ekstremite proksimal 4-/5, distal 4+/5 kas gücü, DTR patella hipoaktif, kısa eldiven-çorap hipoestezi, derin duyu alt ekstremitede etkilenmiş. EMG: alt ekstremitede duyu ve motor sinirleri etkileyen aksonal polinöropati. Tiamin infuzyonu, vitamin ve element desteği aldı.Olgu 5: 17 yaş kadın, 5 ay önce sleeve gastrektomi öyküsü ile görme bozukluğu ve kuvvet kaybı var. NM: Görme keskinliği 10 cmps/10cmps, grade 2 papilödem, Kas gücü: Bilateral üst ekstremite proksimal 4/5 distal 3/5, bilateral alt ekstremite proksimal 2/5 distal 0/5 DTR alınamadı. EMG: alt ekstemitelerde duyu ve motor sinirlerin etkilendiği aksonal hakim özellikler gösteren akut dönemde polinöropatik tutulum. Kranial MRG: bilateral talamus medialinde, periakuaduktal alanda, medulla oblangata posterior kesiminde difüzyon kısıtlanması, Wernicke Ensefalopatisi ile uyumlu. 7 gün pulse prednol, 5 gün plazmaferez tedavisi, tiamin infuzyonu, vitamin ve element desteği, nöropatik ağrı tedavisi aldı. Olgu 6: 33 yaşında kadın, 2 ay önce sleeve gastrektomi öyküsü ve 2 hafta önce alt ekstremitelerde belirgin kuvvet ve his kaybı var. NM: alt ekstremite proksimal 3/5, distal 4/5 kas gücü, DTR patella refleksi yok, uzun çorap- kısa eldiven hipoestezi, derin duyu

alt ekstremitede etkilenmiş. EMG: duyu>motor sinirlerin etkilendiği akut aksonal polinöropatik tutulum. Tiamin infuzyonu, vitamin ve element desteği aldı.

OLGU 7: 47 yaş kadın, 4 yıl önce gastrik by-pass öyküsü ile 2 aydır ilerleyici görme kaybı mevcut. NM: Görme keskinliği : 20/400 , renkli görme bozuk, görme alanında bilateral santral skotom, göz dibinde bilateral hafif temporal solukluk. Bakır eksikliğine bağlı nutrisyonel optik nöropati, replasman tedavisi aldı.

SONUÇ: Bariatrik cerrahi sonrası gelişebilecek nörolojik komplikasyonlara yönelik farkındalık arttırılmalıdır ve hastalar nutrisyonel eksiklikler açısından yakın takip edilmelidir.

SB12

KLADRİBİN KULLANAN HASTALARIMIZDA ETKİNLİK VE YAN ETKİ VERİLERİ

[1]Burak Geçer, [1]Semra Mungan

[1]Sağlık Bilimleri Üniversitesi Nöroloji Anabilim Dalı, Ankara Şehir Hastanesi SUAM

GİRİŞ: Multipl skleroz (MS) inflamasyon, demiyelinizasyon ve akson hasarıyla karakterize otoimmün santral sinir sistemi hastalığıdır. Klinik belirti, bulguları ve seyri heterojendir. Klinik progresyon yönetimi her zaman kolay değildir. Günümüzde progresyon halinde geçiş yapılabilecek hastalık sürecini değiştiren tedavi seçenekleri artmıştır. 2020'de ülkemizde de relapsing MS ve aktif sekonder progresif MS için onaylanmış kladribin bu seçeneklerden biridir. Bu bildiride kliniğimizde kladribin hastalık modifiye edici tedavisi altında takip ettiğimiz 25 olgu verileri sunulmuştur.METOD: Hastanemiz Multipl Skleroz polikliniğinde kladribin hastalık modifiye edici tedavisi altında takip ettiğimiz 25 hastanın yaş, cinsiyet, MS tipi, genişletilmiş özürlülük durum ölçeği, hastalık süresi, kullanmış olduğu önceki hastalık modifiye edici tedaviler, laboratuvar değerleri; tanımlayıcı istatistiksel metodlar (ortalama, medyan, yüzde, minimum, maksimum) kullanılarak ele alındı.BULGULAR: En yaşlısı 53, en genci 20 yaşında olan takipli 25 hastanın yaş ortalaması 33.6 ve median yaş değeri 31 olarak saptandı. Hastaların 7'si (%28) erkek, 18'i (%72) kadın cinsiyetti. En düşük genişletilmiş özürlülük durum ölçeği 0, en yüksek 4,5 olarak bulundu. 2 olgu sekonder progresif MS, 23 olgu relapsing MS kategorisindeydi. Kladiribin tedavisi öncesindeki hastalık süresi en uzun 15 sene, en kısa 1 sene olan olguların kladiribin tedavisi öncesindeki ortalama hastalık süresi 6,5 sene ve median hastalık süresi 6 sene olarak bulundu. Kladribin tedavisi öncesi kullanılan hastalık modifiye edici tedaviler ele alındığında daha önce tedavi kullanmayan naif hasta sayısı 0, 1 tane 1. basamak tedavi kullanan hasta sayısı 13 (%52), 2 tane 1. basamak tedavi kullanan hasta sayısı 5 (%20), 1 tane 1. basamak, 1 tane 2. basamak tedavi kullanan hasta sayısı 5 (%20), 2 tane 2. basamak tedavi kullanan hasta sayısı 2 (%8) olarak saptandı. Kladribin tedavisi altında izlenmeye başlanan 25 hastanın 17'si (%68) 1. yıl 2. kürü; 8'i (%32) 2. yıl 2. kürü tamamlamış olup 2. yıl 2. kür üzerinden geçen süre en kısa 1 ay, en uzun 12 ay ve ortalama süre 5,25 ay olarak tespit edildi. Kladribin altındaki takiplerinde 1. yıl 2. kür sonrasında 1 hastada atak, 2 hastada lenfosit sayıları 0,26x109/L ve 0,42x109/L iken Herpes zoster ve 1 hastada da 4 haftalık gebelik saptandı. Kladribin altındaki takiplerinde 2. yıl 2. Kürü tamamlamış 1 hastada da atak geliştiği tespit edildi.

TARTIŞMA VE SONUÇ: MS tedavisi, hastalığın değişken doğasına bağlı, hastalığın değişik dönemlerinde değişik tedavi programları gerektirebilir. Günümüzde klinik progresyon ya da yan etki gelişmesi halinde geçiş yapılabilecek hastalık sürecini değiştiren tedavi seçenekleri artmıştır. Adeonozin deaminazı inhibe ederek MS'deki immun ataklarda rol alan bazı lenfosit tiplerini hedef alan bir sentetik pürin analoğu olan kladribin bunlardan biridir. 2020'de ülkemizde onay almış bu ilaç ve yan etkileriyle ilgili paylaşılan klinik deneyimler gün geçtikçe bizleri daha güçlü kılmaktadır.

SB15

ERİŞKİN MİGREN HASTALARINDA TİROİD FONKSİYONLARI; RETROSPEKTİF ARAŞTIRMA

[1]Hüsniye Aylin Dikbaş, [2]Hüsniye Aylin Dikbaş, [2]Demet Seker

[1]Giresun Üniversitesi Tıp Fakültesi
[2]Giresun Üniversitesi Tıp Fakültesi Nöroloji ABD

GİRİŞ: Migren, primer baş ağrıları içerisinde ikinci en sık başağrısı çeşididir (1). Tiroid fonksiyon bozuklukları, özellikle de hipotiroidi toplumda sık görülen bir endokrinolojik durumdur. Subklinik hipotiroidizm ise çok daha yaygın görülür (2). Biz bu çalışmada migren tanılı hastalarda ağrı sıklığını ve aura ile tiroid fonksiyon bozukluğunun ilişkisini araştırmayı amaçladık.

MATERYAL VE METOD: Giresun Üniversitesi Eğitim ve Araştırma Hastanesi elektronik hasta kayıt sistemi verileri kullanılarak nöroloji ayaktan hasta kliniğinde migren tanısıyla izlenmiş olan hastalar geriye dönük olarak tarandı. Hastaların migren tanısı Baş Ağrısı Bozuklukları Uluslararası Sınıflaması, 3. Basım, Beta versiyonu (International Classification of Headache Disorders; ICHD-III beta) tanı kriterlerine göre konuldu. Hastaların başağrısı özellikleri, ağrı sıklığı, aura eşlik edip etmediği, aile öyküsü ve migrene yönelik ilaç kullanım öyküsü geriye dönük tarandı. Serum Troid stimule edici hormon (TSH), serbest triiyodotironin (fT3) serbest tiroksin (fT4) değerleri tarandı.

SONUÇ: Araştırma için 107 migren tanılı ve 64 migren tanısı olmayan kontrol çalışmaya dahil edildi. Migrenli hastaların ortanca yaşı 40 (30-44), kontrol grubunun ortanca yaşı 36,5 (29-46) idi (Tablo 1). Gruplar arasında bakıldığında tiroid hormon değerleri arasında istatistiksel olarak anlamlı bir fark izlenmedi (Tablo 2). Migren grubunda, kronik ve epizodik migren hastalarının cinsiyet, yaş ve tiroid hormonları karşılaştırıldığında anlamlı fark izlenmedi (Tablo 3). Auralı ve aurasız migren hastaları kendi aralarında karşılaştırıldı ve aura varlığı ile tiroid hormonları arasında bir ilişki izlenmedi (Tablo 4). Subklinik hipotiroidi sıklığına bakıldığında migren ve kontrol grupları benzer bulundu(P=0.29) (Tablo 5). Atak sıklığı ile sırasıyla fT3, fT4 ve TSH düzeyleri arasında herhangi bir ilişki izlenmedi (r=0,11; P=0,38) (r=-0,02; P=0,76) (r=-0,09;P=0,31).

TARTIŞMA: Migren, çeşitli nörolojik, kardiyovasküler, endokrin bozukluklar ile birlikte görülebilmekte ve bu komorbid durumlar migren takip ve tedavisini etkilemektedir (3). Biz çalışmamızda migren ve kontrol grubunda subklinik hipotiroidi sıklığını benzer bulduk. Engy ve ark. subklinik hipotiroidi sıklığını migren hastalarında daha yüksek bulmuşlar (4). Bu farkın olası nedeni ırk, bölgesel özellikler ve beslenme alışkanlıkları olabilir. Tiroid hormonları beta adrenerjik uyarı ile sempatomimetik etki göstermektedirler (5). Beta adrenerjık aktivite, hipertiroidide artmaktadır. Hipertiroidide TSH baskılanmaktadır. Migrende artan beta adrenerjik aktivite baş ağrısına neden olabilmektedir. Beta blokerlerin migren tedavisinde etkili olması da bunun bir kanıtı olarak düşünülebilir. Biz çalışmamızda istatistiksel olarak anlamlı olmasa da Hagen K. ve ark. 'nın yapmış olduğu çalışmada olduğu gibi migren hastalarında TSH değerlerini sağlıklı kontrole göre daha düşük bulduk (6).Sonuç olarak araştırmamızda literatürden farklı olarak migren hastalarında TSH değerleri düşük olsa da istatistiksel olarak

anlamlı değildi. Bunun nedeni vaka sayımızın az olması ve ırklar arası farklılık olabilir. Daha fazla sayılarda yapılacak çalışmalar ile daha kapsamlı sonuçlar elde edilebilir.Anahtar kelimeler: Migren, Tiroid hormonları, Baş ağrısı

Referanslar: 1- Matthew S Robbins Diagnosis and Management of Headache: A Review. JAMA 2021 May 11;325(18):1874-18852- Madhuri Devdhar, Yasser H et al. MDHypothyroidism. Endocrinol Metab Clin N Am 36 (2007) 595–6153- Rainero I, Govone F et al. Is Migraine Primarily a Metaboloendocrine Disorder? Curr Pain Headache Rep. 2018 Apr 4;22(5):364- Emad1 EM, Mousa MM. et al. Migraine and Subclinical Hypothyroidism: A Possible Co-morbidity. Zagazig University Medical Journal. Volume 28, Issue 2, March 2022, Page 364-3785- Silva JE, Bianco SDC. Thyroid-adrenergic interactions: Physiological and clinical implications.

Tablo-1: Yaş ve cinsiyet dağılımı

	Migren	**Kontrol**	**P**
Yaş	40 (30-44)*	36,5 (29-46)*	0,967
Kadın (n)	88 (%51,5)	51 (%29,8)	0,412
Erkek (n)	19 (%11,1)	13 (%7,6)	

*Persentil değeri %25-%75

Tablo-2: Gruplar arasında serum tiroid hormon değerlerinin karşılaştırılması

	Migren	**Kontrol**	**P**
fT3	3,08 (2,79-3,41)	3,18 (2,73-3,37)	0.88
fT4	1,13 (1,02-1,26)	1,17 (1,03-1,29)	0,74
TSH	1,48 (1-2,18)	1,90 (1,26-3,36)	0,059

*f*T3:serbest *triiyodotironin*, fT4:serbest tiroksin, TSH:Troid stimule edici hormon

Tablo-3: Atak sıklığına göre migrenli hastaların yaş, cinsiyet ve tiroid hormon durumlarının karşılaştırılması

	Epizodik migren	**Kronik migren**	**P**
Kadın (sayı)	73 (%68,2)	15 (%14)	0,057
Erkek (sayı)	12 (%11,2)	7 (%6,5)	
fT3	3,08**(2,77-3,34)*	3,12 (2,84-3,69)	0,38
fT4	1,15 (1,03-1,26)	1,31 (0,98-1,23)	0,13
TSH	1,67 (1,1-2,31)	1,31 (0,76-1,89)	0,40
Yaş	41 (30-45,25)	40 (25,25-47,50)	0,84

*f*T3:serbest *triiyodotironin*, fT4:serbest tiroksin, TSH:Troid stimule edici hormon
* Persentil değeri %25-%75
**Ortanca değeri

Tablo-4: Auralı ve aurasız migrenli hastalarda tiroid hormon değerleri

	Aura var	Aura yok	p
fT3	3,14 (2,91-3,22)	3,06 (2,77-3,46)	0,85
fT4	1,25 (1,03-1.47)	1,13 (1,02-1,21)	0,49
TSH	1,35 (1,19-1,97)	1,57 (0,92-2,26)	0,70

*f*T3:serbest *triiyodotironin*, fT4:serbest tiroksin, TSH:Troid stimule edici hormon
*Persentil değeri %25-%75

SB18

MEKANİK TROMBEKTOMİ YAPILAN İSKEMİK İNMELİ HASTALARINDA İNTRAVENÖZ TROMBOLİTİK TEDAVİNİN PROGNOZ VE İNTRASEREBRAL KANAMA ÜZERİNE ETKİSİ

[1]Serhan Yıldırım

[1]Kocaeli Sağlık Bilimleri Üniversitesi Derince Eğitim ve Araştırma Hastanesi

GİRİŞ VE AMAÇ: İntravenöz (iv) trombolitik tedavi (tPA) ve mekanik trombektomi (MT) akut iskemik inme hastalarının tedavisinde kullanılan iki yöntemdir. Iv tPA, akut iskemik inme hastalarında ilk 4,5 saatte iv tPA kullanımı tedavi kılavuzlarına girmiştir. Ancak iv tPA'nın büyük damar oklüzyonlarında yeterince etkinliği yoktur. MT ise daha sonra kullanılmaya başlayan bir tedavidir. 2015 yılında yapılan beş randomize kontrollü çalışmada MT'nin büyük damar oklüzyonlarına bağlı iskemik inmede iv tPA'ya üstün olduğu saptandı. Bu çalışmalardan sonra American Heart Association/American Stroke Association iskemik inmeli hastalarda kontraendikasyon yok ise ilk 4,5 saatte iv tPA başlanmasını, büyük damar oklüzyonu var ise hastalara MT yapılmasını önermektedir. Her iki tedavinin de en korkulan yan etkisi intraserebral kanamadır. Hacke ve ark. yaptığı metaanalizde iv tPA'nın intraserebral kanama ile ilişkili olduğunu saptamıştır. Ciccone ve ark. ise yaptıkları randomize kontrollü çalışmada iv tPA verilen ve MT yapılan hastalarda intraserebral kanama riskinin benzer olduğunu bildirmiştir. Bu çalışmanın amacı, MT yapılan hastalarda iv tPA verilmesinin ICH ve prognoz üzerine etkisini incelemektir.

GEREÇ VE YÖNTEM: 2018-2022 yılları arasında Nöroloji Kliniği'nde mekanik trombektomi yapılan hastaların dosyaları retrospektif olarak tarandı. Hastaların MT öncesi iv tPA alıp almadığı sorgulandı ve hastalar iv tPA verilenler ve iv tPA verilmeyenler olmak üzere 2 gruba ayrıldı. Grupların 3. ay modifiye Rankin Skalası skorları (mRS) ve intraserebral kanama oranları karşılaştırıldı. mRS skorunun ≤2 olması iyi klinik sonuç, azal NIHSS skoruna göre ≥4 puan artışa neden olan kanamalar semptomatik intraserebral kanama olarak tanımlandı.Sonuç: Toplam 103 hasta çalışmaya dahil edildi. Hastaların 47'si (%45,6) erkekti. Ortalama yaş 64,3±12,7 yıl, ortalama NIHSS skoru ise 16,2±3,3 bulundu. Yetmiş dokuz (%76,7) hastada başarılı rekanalizasyon izlendi. Semptomatik intraserebral kanama 6(%5,9) hastada gelişti. Üçüncü ayda 54 (%52,4) hastada iyi klinik sonuç olduğu ve 27 (%26,2) hastanın ise öldüğü izlendi. Iv tPA 51 (%49,5) hastaya uygulandı. Her iki grup arasında iyi klinik sonuç ve SICH oranları arasında anlamlı fark izlenmedi.

TARTIŞMA: Bu çalışmada MT yapılan hastalarda iv tPA verilmesinin klinik sonuç üzerine etkisi incelendi. MT öncesinde iv tPA verilmesinin 3. ay klinik sonuç üzerine etkisinin bulunmadığı izlendi. Ek olarak MT öncesi iv TPA verilmesinin ICH ya da SICH riskini artırmadığı saptandı.

SB20

HUZURSUZ BACAKLAR SENDROMLU DİYALİZ HASTALARINDA HASTALIK ŞİDDETİ VE SUBJEKTİF UYKU KALİTESİNİN DEĞERLENDİRİLMESİ

[1]Figen Yavlal,

[1]Medicana International İstanbul Hastanesi, İstanbul

GİRİŞ VE AMAÇ: Uyku bozukluğu olarak bilinen Huzursuz Bacak Sendromu (HBS) ile kronik böbrek yetersizliği (KBY) arasında önemli bir ilişki bulunmaktadır. Ayrıca diyaliz hastalarında yüksek oranda HBS görülmektedir. Bu çalışmada, KBY'i bulunan diyaliz hastalarında HBS sıklığı ve uyku kalitesi ile olan ilişkiyi araştırmayı planladık.

GEREÇ VE YÖNTEM: Çalışmaya hastanemiz nefroloji servisinde takip edilen ve en az üç aydır diyaliz programında olan 18 yaş üstü, olan KBY hastaları alındı. Hastalara Uluslararası Huzursuz Bacak Sendromu Çalışma Grubu (IRLSSG) Tanı Kriterleri Anketi ve Pittsburgh Uyku Kalite İndeksi (PUKİ) uygulandı. HBS tanı kriterlerine uygun olan hastalarda, Uluslararası Huzursuz Bacak Sendromu Çalışma Grubu Şiddet Değerlendirme Ölçeği (IRLSSGRS) ile hastalık şiddeti belirlendi.

BULGULAR:

Tablo-1

		Min-Mak	Medyan	Ort.±ss/n-%
Yaş		18.0 - 74.0	42.5	43.2 ± 15.4
Cinsiyet	Erkek			33 66.0%
	Kadın			17 34.0%
Diyaliz Süresi (Ay)		3.0 - 98.0	13.5	24.1 ± 24.8
HBS	(+)			21 42.0%
	(-)			29 58.0%
HBS Şiddeti	Hafif			5 10.0%
	Orta			7 14.0%
	Şiddetli			6 12.0%
	Çok Şiddetli			3 6.0%
Puki ye Göre Uyku	Kötü			36 72.0%
	İyi			14 28.0%
PUKİ Toplam		0 - 20	11.0	9.5 ± 5.6
Uyku Kalitesi		0 - 3	1.5	1.62 ± 0.95
Uyku Latansı		0 - 3	2.0	1.54 ± 1.01
Uyku Süresi		0 - 3	2.0	1.56 ± 0.95
Uyku Etkinliği		0 - 3	2.0	1.52 ± 1.01
Uyku Bozukluğu		0 - 3	1.0	1.42 ± 0.93
İlaç Kullanımı		0 - 3	1.0	0.92 ± 0.97
Gündüz Aktivite		0 - 3	1.0	0.90 ± 0.84

Tablo-2

		HBS (+)			HBS (-)			p	
		Ort.±ss/n-%		Medyan	Ort.±ss/n-%		Medyan		
Yaş		42.0 ± 16.5		35.0	44.1 ± 14.8		46.0	0.626	t
Cinsiyet	Erkek	14	66.7%		19	65.5%		0.933	X^2
	Kadın	7	33.3%		10	34.5%			
Diyaliz Süresi (Ay)		36.7 ± 28.8		28.0	15.0 ± 16.8		8.0	***0.004***	m
PUKİ Uyku Düzeyi	Kötü	21	100.0%		15	51.7%		***0.000***	X^2
	İyi	0	0.0%		14	48.3%			
PUKİ Toplam		13.7 ± 3.1		14.0	6.4 ± 5.0		6.0	***0.000***	m
Uyku Kalitesi		2.19 ± 0.68		2.00	1.21 ± 0.90		1.00	***0.000***	m
Uyku Latansı		2.14 ± 0.65		2.00	1.10 ± 1.01		1.00	***0.000***	m
Uyku Süresi		2.10 ± 0.54		2.00	1.17 ± 1.00		1.00	***0.000***	m
Uyku Etkinliği		2.19 ± 0.60		2.00	1.03 ± 0.98		1.00	***0.000***	m
Uyku Bozukluğu		2.10 ± 0.62		2.00	0.93 ± 0.80		1.00	***0.000***	m
İlaç Kullanımı		1.62 ± 0.92		2.00	0.41 ± 0.63		0.00	***0.000***	m
Gündüz Aktivite		1.43 ± 0.81		2.00	0.52 ± 0.63		0.00	***0.000***	m

[t] Bağımsız örneklem t test / [m] Mann-whitney u test / [X^2] Ki-kare test

Çalışmaya 33 (%66) erkek, 17 (%34) kadın olgu olmak üzere toplam 50 hasta katıldı. Hastaların yaş ortalaması 43,2±15,4 yıldı (18–74 yaş). Son dönem böbrek yetmezliği tanısıyla ortalama hemodiyaliz tedavi süresi 24,1 ±24,8 aydı (3–98 ay). Katılımcıların 21'inde (%42) HBS saptanırken, 29 olguda (%58) HBS saptanmadı. HBS(+) grubun diyaliz süresi ve PUKİ toplam skoru HBS(-) grubundan anlamlı ($p<0.05$) olarak daha yüksekti. HBS(+) grubunda PUKİ'ye göre iyi uyku oranı HBS(-) grubundan anlamlı ($p<0.05$) olarak daha düşüktü. HBS(+) grubunda PUKİ alt bileşenleri (uyku kalitesi, uyku latansı, uyku süresi, uyku etkinliği, uyku bozukluğu ilaç kullanım, gündüz aktivite) HBS(-) grubundan anlamlı ($p<0.05$) olarak daha yüksekti. HBS şiddeti ile PUKİ toplam skoru ve PUKİ alt bileşenleri arasında istatistiksel olarak anlamlı ($p > 0.05$) farklılık bulunmamıştır.

SONUÇ: Huzursuz bacak sendromunun normal popülasyona oranla kronik böbrek yetersizliği hastalarında daha sık görülmekte, diyaliz uygulanma süresiyle HBS sıklığı artmaktadır. Aynı zamanda hemodiyaliz hastalarında meydana gelen uyku kalitesindeki bozuklukların HBS ile birlikte daha da şiddetlenmesi sebebiyle hastaların yaşam kaliteleri olumsuz yönde etkilenmektedir.

TARTIŞMA: Bu hastalarda huzursuz bacak sendromu varlığının ve uyku kalitesinin değerlendirilmesi, huzursuz bacak sendromlu hastaların uygun yöntemlerle tedavi edilmesi uyku kalitesini olumlu yönde etkileyecektir.

SB25

MULTIPLE SKLEROZLU HASTALARDA YEME TUTUMUNUN PSİKİYATRİK KOMORBİDİTELER İLE BİRLİKTE DEĞERLENDİRİLMESİ

[1]Elif Banu Söker, [1]Miray Erdem, [1]Derya Özdoğru

[1]SBÜ. Adana Şehir Eğitim ve Araştırma Hastanesi

DAYANAK: Multipl sklerozlu hastalar fiziksel ve psikososyal sorunlarından kaynaklanan sorunlar nedeniyle yeme bozukluğu gelişimi açısından toplumun diğer bireylerine göre daha yüksek risk altındadır. Bu nedenle multipl sklerozlu hastalarda yeme tutumunun değerlendirilmesi önem arz eder.

AMAÇ: Bu araştırmada multipl skleroz hastalarının yeme alışkanlıklarının komorbid psikiyartrik hastalıklarla beraber incelenmesi amaçlanmıştır.

GEREÇLER VE YÖNTEM: Bu çalışma 60 multipl skleroz hastası ve 45 kişilik kontrol grubu olmak üzere toplam 105 birey ile gerçekleştirilmiştir. Çalışmaya katılanlar Yeme Tutum Testi Kısa Formunu (YTT-26), Beck Depresyon Ölçeği, Beck Anksiyete Ölçeği ile incelenmiş aynı zamanda antidepresan kullanımı ve VKİ (vücut kitle indeksi) parametreleri incelenmiştir.

BULGULAR: Çalışamaya katılanlar arasında YTT-26 sonucuna göre yeme bulguları 27 (% 25.7)'sinde >20 olduğu tespit edilirken, hasta grubunda kontrol grubuna göre daha yüksek olmasına karşın aradaki fark anlamlı bulunmadı (p=0,082). Bireylerdeki en yüksek kilo ve ideal kilo ortalamalarının dağılımı sırasıyla 74.8±14.8 kg; 63.5±9.8 bulunurken, gruplardaki dağılımın homojenlik gösterdiği tespit edildi (sırasıyla p=0.136, p=0.508). En düşük kilo ortalaması 74.8±14.8 kg iken hasta grubunda, kontrol grubuna göre daha düşük bulundu (p=0.037). Beck depresyon bulguları sırasıyla 48 (% 45.7)'inde normal, 44 (% 41.9)'ünde hafif, 9 (% 8.6)'sında orta, 4 (% 3.3)'ünde ise şiddetli iken, gruplardaki dağılımı benzer olarak gözlendi (p=0.160). Beck anksiyete dağılımı bireylerde sırasıyla 37 (% 35.2)'sinde normal, 44 (% 41.9)'ünde hafif, 19 (% 18.1)'unda orta, 5 (% 4.8)'inde ise şiddetli olduğu tespit edilirken hasta grubunda, kontrol grubuna göre Beck anksiyete skorları orta ve şiddetli olarak tespit edildi (p=0.048).

SONUÇ: Bu araştırmanın sonuçları ile ilgili olarak, EDSS değeri ile ideal kilo değerleri arasında pozitif ve zayıf bir ilişki gözlendi. Ayrıca yaş, kilo, VMİ, maksimum ağırlık ve en düşük ağırlık değerleri arasında pozitif orta dereceli bir ilişki tespit edilmiştir. Beck Depresyon ve Anksiyete Envanteri puanları ile detaylandırıldığı gibi, multiple skleroz hastalarının normal popülasyona göre daha yüksek depresyon ve anksiyete bozukluklarına sahip olduğu doğrulandı.

SB27

MYASTENİA GRAVİS TANISINDA FARKLI ARDIŞIK SİNİR UYARIMI TEKNİKLERİNİN TANISAL DUYARLILIKLARININ KARŞILAŞTIRILMASI

[1]Saadet Sayan, [1]Elif Sarica Darol, [1]Abdulkadir Tunç

[1]Sakarya Üniversitesi Eğitim ve Araştırma Hastanesi, Nöroloji Kliniği

GİRİŞ VE AMAÇ: Ardışık sinir uyarımı (ASU), Myastenia Gravis (MG)' nin tanısal değerlendirmesinde yaygın olarak kullanılır ve kritik öneme sahiptir. Bu çalışmanın amacı kesin jeneralize MG tanısı almış hastalarda medyan, ulnar, radial, fasiyal ve spinal aksesuar sinir ASU çalışmalarının duyarlılığının tek lif EMG ve antikor testleri ile birlikte karşılaştırılmasıdır.

GEREÇ VE YÖNTEM: Çalışmaya MG tanısı almış 34 hasta (klinik, antikor testleri ve ASU-Tek lif EMG ölçümleri ile) dahil edilmiştir. Hastalar Myasthenia Gravis Foundation of America (MGFA) klinik sınıflamasına göre gruplandırılmıştır. Yaş, cinsiyet, şikayet süresi, asetilkolin reseptörü (AChR) veya kasa spesifik kinaza (MuSK) karşı spesifik antikorların varlığı, tutulan kas grubuna göre klinik tablo, timoma varlığı, familyal özellik ve elektrofizyolojik bulgular tutulan kasa göre kaydedilmiştir. Trapezius, nazalis, APB, EIP ve ADM kası kaydıyla elde edilen dekrement oranları, klinik-demografik verilerle ve tek lif EMG sonuçlarıyla karşılaştırılmıştır.

SONUÇ: Çalışmaya dahil edilen 34 jeneralize myastenia hastasının 20' si (%58.8) erkek olup tüm hastaların yaş ortalaması 59.47±13.37 idi. MGFA sınıflamasına göre; 14 kadın hastanın 1 i (%7.1) sınıf I, 4' ü (%28.6) sınıf II, 6' sı (%42.9) sınıf III, 3' ü (%21.4) sınıf IV de idi. 20 erkek hastanın 5' i (%25) sınıf II, 8' i (%40) sınıf III, 7' si (% 35) sınıf IV de idi. Yirmi hasta (%58.8) AchR+ iken 1 hasta (%3) MUSK + idi. Myastenia Gravis başlangıç klinik semptomlarında, hastaların %79.4 ünde pitoz (n=27), %23.5 inde diplopi (n=8), %50 sinde bulber bulgular (n=17), %42.9 unda boyun ve %55.8 unda ekstremite kas zaafı (n=19) mevcuttu. Tek lif EMG ölçümlerinde 31 hastada (%91.2) jitter artışı saptandı. Repetatif sinir uyarımında, sınır %10 olarak kabul edildiğinde 2 (%5,9) hasta ADM kası kaydıyla, 9 (%26,5) hasta trapezius, 4 (%11,8) hasta APB, 10 (%29,4) hasta EIP ve 10 (%29,4) hasta nazalis kası kaydıyla %10 üstünde dekremental yanıt gösterdi. Sınır %7 olarak kabul edildiğinde ise 8 (%23,5) hasta ADM kası kaydıyla, 14 (%41,2) hasta trapezius, 4 (%11,8) hasta APB, 14 (%41,2) hasta EIP ve 13 (%38,2) hasta nazalis kası kaydıyla %10 üstünde dekremental yanıt gösterdi. Her üç kasla elde edilen dekremental yanıt oranı ile, yaş, cinsiyet, şikayet süresi, antikor pozitifliği, klinik semptomatoloji arasında anlamlı bir ilişki saptanmadı ($p>0.05$).

TARTIŞMA: Çalışmamız, jeneralize MG tanısında en sık kullanılan ve tek lif EMG'den sonra en duyarlı yöntem olan ASU tekniklerinin en kapsamlı değerlendirildiği çalışma özelliğindedir. Ölçüm teknikleri arasında fasiyal ve radial sinir uyarımlı ASU tekniklerinin en duyarlı teknikler olduğu ve bunları spinal aksesuar sinir uyarımlı ASU'nun izlediği görülmektedir. Geleneksel olarak incelenen ADM kası kaydının yanında nasalis, EIP ve trapezius kaydının, EMG rutinimize eklenmesi gerektiği görüşündeyiz.

SB28

ARTERYEL SPİN LABELİNG MR PERFÜZYON GÖRÜNTÜLEME AKUT SİNÜS VEN TROMBOZUNU TANIMLAMADA FAYDALIDIR

[1]Ümit Görgülü, [2]Hatice Gül Hatipoğlu

[1]Ankara Şehir Hastanesi Nöroloji Kliniği
[2]Ankara Şehir Hastanesi Radyoloji Kliniğ

GİRİŞ: Sinüs ven trombozu (SVT) ölümcül seyredebilmektedir ve erken tanı prognoz için önemlidir. Başta gebelik olmak üzere kontrast maddenin kullanılamadığı durumlarda geleneksel manyetik rezonans (MR) görüntüleme yöntemleri tanı koymada yetersiz kalabilmektedir. Biz çalışmamızda kontrast madde kullanımı gerektirmeyen arteryel spin labeling MR perfüzyon (ASL-MRP) tekniğinin SVT tanısındaki etkinliğini araştırmayı amaçladık.

GEREÇ VE YÖNTEM: 1 Mart ve 30 Mayıs 2022 tarihleri arasında hastanemiz nöroloji kliniğinde SVT ön tanılı hastalar ASL-MRP ve kontrastlı MR venografi (MRV) ile değerlendirildiler. Olguların yaş, cinsiyet, başvuru semptomları, etyolojileri, etkilenen kortikal sinüs yapıları, MR görüntüleme sonuçları kaydedildi. ASL-MRP'da etkilenen sinüs ve/veya komşu yapılardaki serebral kan akımında artış (CBF; cerebral blood flow) patolojik kabul edildi ve görüntüler nöroradyoloji alanında 15 yıldan fazla tecrübeye sahip radyoloji uzmanınca raporlandı. SVT hastalarında semptom sonrası ilk 48 saat akut, 48 saat - 30 gün subakut, >30 gün kronik dönem kabul edildi.

SONUÇLAR: Çalışmamıza alınan toplam 13 hastadan 6'sında akut, 5'inde kronik SVT, 2'sinde kortikal venöz sinüs hipoplazisi saptandı. 6 akut SVT olgusunun 5'inde (%83.3) ASL-MRP'da CBF artışı saptandı. Kronik SVT ve kortikal venöz sinüs hipoplazisi olgularının ise hiçbirinde ASL-MRP anormalliği saptanmadı.

Tablo: Olguların karakteristik özellikleri ve ASL-MRP sonuçları.

Hasta No	Yaş	Cinsiyet	Semptom	Risk Faktörü	Tromboze Sinüs	Hipoplazik Sinüs	ASL-MRP (+/-)
1	25	E	Başağrısı	Madde Kullanımı	Sağ TS ve SS		+
2	29	K	Başağrısı	Gebelik	Sağ TS ve SS		+
3	57	K	Bilinç Değişikliği	-	Sol TS ve SS		+
4	21	K	Nöbet	MS-Puls steroid tedavisi	SSS, Sağ TS ve SS		-
5	29	K	Başağrısı	Gebelik	Sol TS ve SS		+
6	28	K	Nöbet	-	Bilateral TS		+
7	25	K	Başağrısı	Gebelik	Sağ TS		-
8	40	E	Nöbet	Trombofili	Sağ TS ve SS		-
9	32	E	Başağrısı	-	SSS		-
10	38	K	Başağrısı	OKS	SSS		-
11	42	K	Başağrısı	-	Sol TS ve SS		-
12	35	K	Başağrısı	-		Sol TS	-
13	28	K	Başağrısı	-		Sağ TS	-

E; Erkek, K: Kadın, MS; Mulitple skleroz, OKS; Oral kontraseptif, SSS; Sinüs sagittalis süperior, TS; Transvers sinüs, SS; Sigmoid sinüs

ASL-MRP; Arteryel Spin Labeling MR Perfüzyon (+); Cerebral blood flow artışı var, (-); Cerebral blood flow artışı yok

TARTIŞMA: Kontrast madde kullanımın gerekmediği ASL-MRP akut SVT tanısını koymada ve akut SVT'yi kronik SVT ve kortikal venöz sinüs hipolazisinden ayırt etmekte faydalı olabilir.

SB32

LEVETİRASETAM MONOTERAPİSİ KULLANAN EPİLEPSİ HASTALARINDA MALONDİALDEHİD VE MYEOPEROKSİDAZ DÜZEYLERİNİN DEĞERLENDİRİLMESİ

[1]Fatma Şimşek, [1]Revza Tosunoğlu, [2]Ahmet Kızıltunç

[1]Atatürk Üniversitesi Tıp Fakültesi, Nöroloji Anabilim Dalı
[2]Atatürk Üniversitesi Tıp Fakültesi, Biyokimya Anabilim Dalı

GİRİŞ: Epilepsi kronik bir hastalık olup uzun yıllar ilaç tedavisi kullanımı gerektirmektedir. Oksidatif stres ve inflamasyon epilepsinin etiyolojisinde suçlanan nedenlerdendir. Oksidatif stres nöronal uyarılabilirliği ve epileptik nöbetlere duyarlılığı arttırabilir.

AMAÇ: Bu çalışmada levetiresetam monoterapisi kullanan epilepsi hastalarında levetiresetamın malondialdehid ve myeloperoksidaz düzeyleri üzerine olan etkisinin araştırılması amaçlanmıştır.

METOD: Ocak 2021-Aralık 2021 tarihleri arasında fokal epilepsi nedeni ile takip edilen, son 3 aydır nöbeti olmayan, levetiresetam monoterapisi kullanan 30 hasta ve benzer yaş aralığında 30 sağlıklı kontrol grubu çalışmaya alındı. Hasta ve sağlıklı gönüllülerden sabah açken venöz kan örnekleri alındı. Yeterli sayıda numune toplanıncaya kadar alınan örnekler -80 derecede saklandı. Alınan numunelerde malandialdehid (MDA) ve myeloperoksidaz (MPO) düzeyleri çalışıldı. Tüm istatistiksel analizler IBM SPSS 20 yazılımı kullanılarak yapıldı. Verilerin normal dağılımına Kolmogorow-Smirnov testi ile bakıldı. İki grup arası karşılaştırmalarda normal dağılan veriler için Student T testi, normal dağılıma uymayan verilerin karşılaştırılmasında Mann Whitney U testi kullanıldı. MDA, MPO, ilaç dozu ve ilaç kullanım süresi arasındaki ilişki Spearman korelasyon testi ile değerlendirildi.

SONUÇ: İki grup arasında yaş dağılımı benzerdi (p=0,984). Hastaların yaş ortalaması 26,73±6.27 yıl, kontrol grubunun yaş ortalaması 26,70±6,40 yıldı. Hastaların %56,7'si kadın, %43,3'ü erkek, kontrol grubunun %53,3'ü kadın, %46,7'si erkekti. MDA ve MPO düzeyi sağlıklı kontrol grubunda daha yüksekti ve bu yükseklik istatistiksel olarak anlamlıydı (sırasıyla p<0,001, p<0,001). Kullanılan ilaç dozu ve hastalık süresi ile MDA ve MPO düzeyleri arasında anlamlı bir korelasyon yoktu.

TARTIŞMA: MPO ve MDA oksidatif streste rol oynarlar. MDA lipit peroksidasyon yıkım ürünlerinden olup epilepsi hastalarında oksidatif stresin bir göstergesi olabilir. MPO'da inflamatuar ve oksidatif stres kaynaklı nöropatolojilerde rol oynar. Çalışmamızda epilepsi hastalarında MDA ve MPO düzeyinin sağlıklı kontrolden daha düşük çıkması levetiresetamın oksidatif stresi belirgin olarak azalttığını düşündürmektedir. İlaç dozu ile MDA ve MPO düzeyi arasında korelasyon olmaması bu etkisinin ilaç dozundan bağımsız olarak gerçekleştiğini desteklemektedir.

SB33

EPİLEPSİ TANILI BİREYLERDE BİYOLOJİK RİTİM BOZUKLUKLARININ DEĞERLENDİRİLMESİ

[1]Yağmur Uluhan, [2]Serkan Aksu, [1]Semai Bek, [1]Gülnihal Kutlu Günergin

[1]Muğla Sıtkı Koçman Üniversitesi Tıp Fakültesi, Nöroloji Anabilim Dalı, Muğla
[2]Muğla Sıtkı Koçman Üniversitesi Tıp Fakültesi, Fizyoloji Anabilim Dalı, Muğla

AMAÇ: Epilepsi en sık gözlenen ve engellilik hali oluşturan nörolojik hastalıklardan birisi olmasına karşın patofizyolojisi halen bütünüyle aydınlatılamamıştır. Epilepsi ve sirkadyen biyolojik ritimler arasında nöronal uyarılabilirlikteki değişikliklerden kaynaklanan çift yönlü ilişki olduğunu gösteren fizyolojik ve klinik kanıtlar her geçen gün artmaktadır. Sağlıklı bireyler ve epilepsi tanılı bireyler arasında çeşitli biyolojik ritim parametreleri ve baskın ritim örüntüsünde farklılıklar olduğunu bildiren çalışmalar bulunmaktadır. Ancak fokal ve jeneralize epilepsi tanılı bireylerde biyolojik ritim bozuklukları incelenmemiştir. Güncel sınıflandırmaların biyolojik perspektifle gözden geçirilmesi açısından fokal ve jeneralize epilepsinin patofizyolojik izdüşümlerinin araştırılması önerilmektedir. Bu çalışmanın amacı fokal ve idyopatik jeneralize epilepsi tanılı bireylerde biyolojik ritim bozukluklarının incelenmesidir.

METOD: Bu çalışmada Muğla Sıtkı Koçman Üniversitesi Tıp Fakültesi Epilepsi ve Uyku Merkezi'nde fokal ya da idyopatik jeneralize epilepsi tanısı ile izlenen 96 kişi çalışmaya dahil edildi. Katılımcılara sosyodemografik ve klinik veri formunun yanı sıra Biyolojik Ritim Değerlendirme Görüşmesi uygulandı. Gruplar arası farklılıklar normal dağılıma uygunluğuna göre bağımsız örneklemler T testleri ya da Mann-Whitney U testleri ile incelendi. Korelasyonlar Spearman testleri ile değerlendirildi.

SONUÇ: Katılımcıların %63,5'i kadındı. Yaş ortalaması 32,6 (± 11,3) idi. Katılımcıların yarısı jeneralize ve diğer yarısı fokal epilepsi grubunda yer aldı. Ortalama hastalık süresi 14,4 (±11,1) yıl idi. Yaş açısından gruplar arasında farklılık varken cinsiyet ve hastalık süresi açısından gruplar arasında farklılık gözlenmedi. Uyku, aktivite, yeme ve toplumsal biyolojik ritim bozukluğu şiddeti, baskın ritim örüntüsü ile toplam biyolojik ritim bozuklukları şiddeti açısından fokal ve jeneralize epilepsi grupları arasında farklılık gözlenmedi. Ancak her iki grupta da akşamcıl kronotipi işaret edecek şekilde baskın ritim örüntüsü puanlarının yüksek (9,0) olduğu saptandı.

TARTIŞMA: Fokal ve jeneralize epilepsi tanılı bireyler arasında biyolojik ritim bozuklukları açısından farklılık gözlenmemiştir. Bu veriler ışığında her iki grubun da biyolojik ritim bozuklukları açısından benzer şekilde etkilendiği düşünülebilir. Ayrıca her iki grupta da akşamcıl kronotipin yaygın olduğuna işaret eden sonuçlara ulaşılmıştır. Birkaç çalışmada epilepsi tanılı bireyler ile sağlıklı bireyler arasında kronotip farkı bulunmadığı ya da epilepsi tanılı bireylerde sabahçıl kronotipin daha fazla gözlendiği saptanmış ve bu durumun tedavi uyumuna yönelik yaşam tarzı değişikliklerinden kaynaklanmış olabileceği bildirilmiştir. Öte yandan idyopatik jeneralize epilepsi tanılı bireylerde akşamcıl kronotipin daha fazla olduğunu bildiren çalışmalar da mevcuttur. Nöbet yordanabilirliği, kronoterapi uygulanabilirliği ve patofizyolojik mekanizmaların belirlenmesi açısından elde edilen sonuçların sağlıklı kontrollerle karşılaştırmalı olarak, kronotip ve sirkadiyen ritimleri daha kapsamlı inceleyen biyolojik ve psikometrik değerlendirme araçlarıyla incelenmesi önerilmektedir.

SB34

SON 2 YILDA YENİ TANI ALAN MİYASTENİA GRAVES HASTALARIMIZIN DEMOGRAFİK, KLİNİK, ELEKTROFİZYOLOJİK VE İMMÜNOLOJİK PARAMETRELERİ

[1]Abdullah Yılgör, [1]Caner Baydar, [1]Abdulsabır Yalın

[1]Van Yüzüncü Yıl Üniversitesi Nöroloji ABD

GİRİŞ VE AMAÇ: Miyastenia Graves(MG), nöromüsküler bileşkede otoantikorların postsinaptik membranında yapısal ve işlevsel değişikliklere neden olarak nöromüsküler iletimde bozulmaya ve bunun sonucunda kaslarda yorulmakla artan güçsüzlüğe yol açan otoimmün bir hastalıktır. MG'in oküler ve jeneralize olmak üzere iki klinik formu vardır. Oküler formda güçsüzlük, göz kapakları ve ekstraoküler kaslara sınırlıdır. Jeneralize miyastenik hastalarda ise bunlara ek olarak bulber, ekstremite ve solunum kaslarında da değişik derecelerde güçsüzlük olur. Güçsüzlük, nöromusküler bileşkenin post-sinaptik membranındaki proteinlere yönelik antikor aracılı immünolojik bir atağın sonucudur. MG'den sorumlu başlıca antikorlar; asetil kolin reseptör (AChR) ve kas muscle-spesifik tirozin kinaza (MuSK) karşı gelişen antikorlardır. MG'de lipoprotein reseptör ilişkili protein 4 (LRP4), titin, ryanodin, kolajen Q ve kortaktine karşı da antikor gelişimi tanımlanmıştır. Mevcut tanımlanan antikorların izlenmediği hastalar seronegatif MG (SNMG) olarak adlandırılır. Hastalığın tanısında buz testi ve yorma testi gibi yatak başı testler uygulanabilir. Edrofonyum ve neostigmin gibi antikolinesterazlar farmakolojik test olarak MG tanısında kullanılabilmektedir. Ardışık sinir uyarımı (ASU) ve tek lif elektromiyografi, MG tanısında kullanılan elektrodiagnostik testlerdir. Timoma saptanan hastalar farklı bir alt grup olarak ele alınırlar. MG tanısı klinik, anamnez ve nörolojik muayene bulguları esas alınıp; bu bulgular farmokolojik, elektrofizyolojik ve immünolojik testler ile desteklenerek konulur. Çalışmamızda son 2 yılda hastanemiz nöromuskuler poliklinikte değerlendirilen ve yeni tanı alan MG hastalarımızın demografik, klinik, elektrofizyolojik özellikleri ile immünolojik parametrelerini detaylı olarak literatür eşliğinde sunmayı amaçladık.

GEREÇ VE YÖNTEM: Hastanemiz etik kurulu onayı aldıktan sonra, nöromüsküler hastalık polikliniğine MG ön tanısı ile başvurup yapılan tanı testleri sonucunda MG teşhisi alan hastalardan 18-65 yaş aralığındaki erişkin bireyler içinden 44 olgu alındı. Çalışmaya dahil edilecek hastaların yaş,cinsiyet,medeni durumu ve messleki bilgiler gibi demografik verileri kayıtlandı.Verilerin analizi SPSS 24.0 ile yapılmıştır. Çalışmada normallik sınaması için basıklık(bir frekans dağılım eğrisinin tepe noktasının kesskinliği) ve çarpıklık (bir reel değerli rassal değişkenin olasılık dağılımının simetrik olamayışının ölçülmesidir) katsayısı hesaplanmıştır. Bunun sonucunda çalışmada karşılaştırma testlerinde ve ilişki testinde parametrik testler kullanılmıştır.

SONUÇ VE TARTIŞMA: MG kronik seyirli otoimmün bir hastalık olup, hastaların tedavi ve izlemleri birçok faktöre bağlı olarak değişiklik gösterebilmektedir. MG'li hastalarda uzun süreli ve detaylandırılmış hasta takibi bu açıdan önem taşımaktadır.

SB38

PALYATİF BAKIM HASTALARINDA NÖROLOJİK DEĞERLENDİRME İHTİYACI

[1]Ümit Görgülü, [1]Fatma Seda Bingöl, [2]Hesna Bektaş, [3]Kadriye Kahveci

[1]Ankara Şehir Hastanesi Nöroloji Kliniği
[2]Ankara Yıldırım Beyazıt Üniversitesi, Tıp Fakültesi Ankara Şehir Hastanesi, Nöroloji Kliniği
[3]Ankara Şehir Hastanesi Anesteziyoloji ve Reanimasyon Kliniği

GİRİŞ: Kanserden sonra ikinci en sık palyatif bakım (PB) gereksinimi olan hastalık grubu nörolojik hastalıklardır ve bakım sürecinde tekrar nörolojik değerlendirme gerekebilmektedir. Bu çalışmada palyatif bakım merkezinde (PBM) izlediğimiz hastaların nörolojik değerlendirme nedenlerini, hastalıklarını, demografik özelliklerini araştırmayı amaçladık.

GEREÇ VE YÖNTEM: 2020-2022 yılları arasında hastanemiz PBM'de izlenen, nöroloji konsültasyonu ile değerlendirme istenen hastaların tıbbi kayıtları retrospektif olarak tarandı. Hastaların yaşları, cinsiyetleri, Glaskow Koma Skalaları (GKS), değerlendirme nedenleri, eşlik eden nörolojik hastalıkları [inme, epilepsi, demans, Parkinson hastalığı (PH), amyotrofik lateral sklerosis (ALS), multipl skleroz (MS), vb.) ve komorbid hastalıkları kaydedildi.

SONUÇ: Çalışmaya alınan 223 hastanın yaş ortalamaları 78 (18-98) yıl ve %54.3'ü kadın ve GKS ortalamaları 10 (4-14)'dü. Hastaların %65.5'inde en az bir nörolojik hastalık tanısı mevcuttu. En sık nörolojik hastalıklar %30.9'unda demans, %27.4'ünde inme, %12.6'sında PH, %10.8'inde epilepsiydi. Nöroloji konsültasyon nedenleri hastaların %34.5'inde nörolojik hastalıkları ile ilgili tekrar tedavi planlaması (en sık %19.3 inme), %29.1'inde perkütan endoskopik gastrostomi (PEG) ihtiyacı, %20.6'sında sağlık rapor gereksinimleri (ilaç, vasi, yatak, bakım ve engellilik), %5.4'ünde nöbetti.

TARTIŞMA: PB hastalarında en sık demans, inme, PH olmak üzere nörolojik hastalıklar sık izlenmekte ve bakım sürecinde hastalıkların tekrar tedavi planlaması, beslenme ve bakım gereksinimleri ile ilgili nörolojik değerlendirme gerekebilmektedir.

SB41

MİGREN HASTALARINDA OLASI TETİKLEYİCİ BESLENME FAKTÖRLERİNİN DEĞİŞİMLİ DİYET MODELİYLE SAPTANMASI

[2]Mustafa Emrecan Uludağ, [1]Nihat Şengeze, [1]Özge Türk, [3]Adnan Karaibrahimoğlu

[1]Süleyman Demirel Üniversitesi Tıp Fakültesi, Nöroloji Anabilim Dalı, Isparta
[2]Süleyman Demirel Üniversitesi Tıp Fakültesi, Lisans Öğrencisi, Isparta
[3]Süleyman Demirel Üniversitesi Tıp Fakültesi Biyoistatistik ve Tıbbi Bilişim Anabilim Dalı, Isparta

GİRİŞ VE AMAÇ: Migrenli bireyler, baş ağrılarının bazı faktörlerle tetiklendiğini belirtmektedirler. Tetikleyici faktörler, kişilere maruziyeti sonucu bireylerde kısa bir zaman aralığı için atak sayısını arttırma ihtimali olan eksojen veya endojen faktörlerdir. Migrenin klasik ve en çok söz edilen bazı tetikleyici faktörleri çikolata, peynir, turunçgiller, işlenmiş etler, monosodyum glutamat, aspartam, kırmızı şarap ve kahvedir. Biz bu çalışmamızda; hastalara peynirden, kafeinden ve çikolatadan kısıtlı diyet programları uygulayarak, bu faktörler ile diyetin migrenin şiddeti ve süresi üzerine olan etkilerini saptamayı amaçladık.

YÖNTEM: Migren tanısı almış hastalar ile muayene sonrası yapılan birebir görüşmede mevcut atak sıklıkları, beslenme alışkanlıkları, demografik bilgileri sorgulandı. Dışlama kriterleri (İleri yaş > 70, kooperasyonu kısıtlı olan, afazik, DM tanısı nedeniyle diyet uygulanması uygun olmayan ve migren dışında ek baş ağrısı tipi olan primer ve sekonder baş ağrısı olan hastalar) belirlenerek, bu hasta grupları çalışmaya dahil edilmedi. Çalışmaya dahil edilen hastalara, diyetisyenlerle birlikte, kafeinsiz, peynirsiz ve çikolatasız olmak üzere 3 farklı diyet önerisi hastalara anlatılarak teslim edildi. Hastalara migren ataklarını, atak sırasında visüel analog skalası (VAS) skorunu, atak başlangıç ve bitiş süresini, atak sırasında kullandığı ilaçları ve atağa eşlik eden potansiyel tetikleyici faktörleri kaydedebileceği bir çizelge verildi. Diyet önerileri ikişer hafta uygulandı ve her atak, diyet sırasında hastaya verilen çizelgeye hasta tarafından kaydedildi. Çizelgeler 6 hafta sonunda hastalar ile yüz yüze görüşme yapılarak toplandı.

TARTIŞMA: Çalışmamızda peynir tüketimi, hastaların %7.4'ü tarafından migren tetikleyicisi olarak belirtildi. Buna ek olarak hastaların peynirden kısıtlı kaldığı dönemde migren ataklarının şiddeti, süresi ve atak sayısı istatistiksel olarak anlamlı şekilde düşük saptandı. Bu düşüş peynirin migren tetikleyicisi olarak potansiyel rolünü ortaya koymaktadır. Bazı peynir çeşitleri, migreni tetiklediği düşünülen tiraminden zengin besin içeriğine sahiptir. Bu sebeple peynirin migreni tetiklediği düşünülmektedir. Çalışmamızda literatüre uygun şekilde hastaların %11.1'inde çikolata tüketiminin migren ataklarını tetiklediğini ve çikolatadan kısıtlı 2 haftalık beslenme programının migren atak şiddeti, süresinde ve atak sayısında istatistiksel olarak anlamlı azalmaya yol açtığını saptadık. Çikolata endotelyal nitrik oksit sentaz (eNOS) aktivtesinde artışa yol açarak nitrik oksit (NO) sentezlenmesine sebep olan flavanol ihtiva etmektedir. Bu durum çikolatanın vazodilatasyona yol açarak migreni tetiklediğini düşündürmektedir. Ayrıca migren atağı sırasında serotonin miktarında yükselme saptanmıştır. Çikolata, serotonin ve serotonin sentez prekürsörü olan triptofan içermektedir. Bu durumun çikolatanın migreni tetikleme mekanizmalarından biri olduğu düşünülmektedir. Kafein migren tetikleyicisi olarak literatürde %6.3-14.5 oranında rapor edilmiştir. Yaptığımız çalışmadaysa hastaların %14.8'inde benzer şekilde kafein tüketiminin migren ataklarını tetiklediği

saptanmıştır. Hastalarımızda kafeinden kısıtlı 2 haftalık beslenme programı uygulandığında, migren atak şiddeti ve süresinde istatistiksel olarak anlamlı azalma görülse de atak sıklığında istatistiksel olarak anlamlı olmayan bir düşüş saptanmıştır. Kafeinin migren tetikleyicisi olarak rolü tam olarak belirlenememiş olsa da bazı olası mekanizmalar üzerinde durulmaktadır. Dehidratasyon bilinen olası bir migren tetikleyicisidir. Yüksek dozda kafein içeren kahveler ise hastalarda aşırı bir diüreze neden olmaktadır. Yeterli sıvı alınmadığı takdirde, bu durum kafeinin migren tetikleyicisi olarak değerlendirilmesinde olası mekanizmalarından biridir.

SONUÇ: Çalışmamızda, peynirden, kafeinden ve çikolatadan arındırılmış diyet sırasında migrenin, atak süresi, atak şiddeti ve sayısında azalma saptanmıştır. Bu çalışma migren hastalarının yönetiminde peynirden, çikolatadan veya peynirden kısıtlı diyet kullanımının migren hastalarında hayat kalitesini arttırmada etkili olabileceğini ve ilaç tedavisine ihtiyacın azabileceğini göstermektedir.

SB60

MULTİPL SKLEROZ TANILI HASTALARDA, FOKI (RS225870), TAQI (RS7975232) VE APAI (RS7975232) VİTAMİN D RESEPTÖRÜ (VDR) GEN POLİMORFİZMLERİNİN İNCELENMESİ

[2]Havva Tezcan Ünlü, [1]Furkan Sarıdaş, [2]Batuhan Topuz, [2]Ufuk Ünal, [2]Gülşah Çeçener, [3]Özlem Taşkapılıoğlu, [2]Nuseybe Huriyet, [2]Rumeysa Fatma Balaban, [2]Ebrucan Bulut, [2]Ünal Egeli, [1]Ömer Faruk Turan

[1]Bursa Uludağ Üniversitesi, Tıp Fakültesi, Nöroloji Anabilim Dalı, Bursa
[2]Bursa Uludağ Üniversitesi, Tıp Fakültesi, Tıbbi Biyoloji Anabilim Dalı, Bursa
[3]Serbest Muayenehanede Çalışmakta

GİRİŞ VE AMAÇ: Multipl Skleroz (MS); inflamasyon, demiyelinizsyon ve akson hasarı gibi ayırt edici özelliklere sahip, merkezi sinir sistemi ile ilişkili ve sıklıkla genç yetişkinlerde görülen otoimmün bir hastalıktır. Vitamin D reseptörü (VDR) genindeki polimorfizmler, serumdaki vitamin D seviyesini önemli ölçüde etkileyerek işlevselliğini değiştirebilmektedir. Bu durumun, bireylerde MS'e yatkınlıkla ilişkili olduğu düşünülmektedir. Mevcut çalışmada, tekrarlayan ataklarla seyreden MS (Relapsing-remiting MS) tanısı almış hastalarda ve sağlıklı kontrol grubunda Taq I, Fok I ve Apa I polimorfizmlerinin Türk popülasyonundaki hastalarda incelenerek, tespit edilen değişimler ile MS riski arasındaki ilişkinin değerlendirilmesi amaçlanmıştır.

GEREÇ VE YÖNTEM: RRMS tanısı alan 40 hasta (32 kadın ve 8 erkek) ve 20 sağlıklı bireye (13 kadın ve 7 erkek) ait EDTA'lı tüplere alınan kan örneklerinden genomik DNA izole edildi. Elde edilen DNA'lardan Taq I (rs731236), Fok I (rs2228570) ve Apa I (rs7975232) polimorfizmlerinin varlığı allele-spesifik Taqman proplu primerler ile Real-Time PCR cihazında, genotipleme analizi kullanılarak araştırıldı. Bulgular: Mevcut çalışmadaki hastaların yaş ortalaması 40.949 ± 1.777 olarak belirlendi. Çalışmaya dahil edilen hastaların %45'inde Taq I (rs731236) polimorfizmi, %95'inde Fok I (rs2228570) ve %65'inde Apa I (rs7975232) polimorfizmi tespit edildi. Değerlendirilen varyantlar arasında hasta ve kontrol grubunda en yaygın görülen değişim Fok I, homozigot mutant G/G değişimi olarak belirlendi (Tablo 1). RRMS hastalarında analiz edilen Taq I ve Apa I polimorfizmleri ile vitamin D arasında istatistiksel olarak anlamlı bir ilişki tespit edildi (Sırasıyla; $p=0.030$, $p=0.009$). Bununla birlikte, EDSS ve atak sayısı ile polimorfizm varlığı arasında anlamlı bir ilişki belirlenmedi ($p>0.05$).

TARTIŞMA VE SONUÇ: Çeşitli çalışmalar, MS gibi bağışıklık sistemi aracılı hastalıklarda vitamin D'nin önemli bir rolü olduğuna dikkat çekmektedir. Mevcut ön bulgularımız VDR polimorfizmlerinin, klinik uygulamada hastaların vitamin D'ye neden farklı tepkiler verdiğini açıklamada önemli bir etken olabileceğini göstermektedir. Gerçekleştirilecek yüksek hasta sayısına sahip ileri çalışmalar ile vitamin D, VDR polimorfizmleri ve MS duyarlılığı arasındaki karmaşık etkileşim değerlendirilmelidir.

Anahtar Kelimeler: Multiple Skleroz, RRMS, Vitamin D reseptörü, FokI, TaqI, ApaI

Tablo 1. RRMS'li hastalar ile sağlıklı kontrol grubundaki VDR gen polimorfizmlerinin oranı

				Hasta Sayısı (%)		
	rs numarası	**Genotip**		**Hasta Grubu (N=40)**	**Kontrol Grubu (N=20)**	**Toplam**
VDR Taq I	rs731236	Homozigot wild-type	A/A	22 (%55)	7 (%35)	29
		Heterozigot mutant	A/G	14 (%35)	8 (%40)	22
		Homozigot mutant	G/G	4 (%10)	5 (%25)	9
VDR Fok I	rs2228575	Homozigot wild-type	A/A	2 (%5)	1 (%5)	3
		Heterozigot mutant	A/G	19 (%47,5)	8 (%40)	27
		Homozigot mutant	G/G	19 (%47,5)	11 (%55)	30
VDR Apa I	rs7975232	Homozigot wild-type	A/A	14 (%35)	7 (%35)	21
		Heterozigot mutant	A/C	16 (%40)	9 (%45)	25
		Homozigot mutant	C/C	10 (%25)	4 (%20)	14

SB62

ULUDAĞ ÜNİVERSİTESİ NÖROLOJİ ANABİLİM DALI MULTİPL SKLEROZ HASTALARINDA OKRELİZUMAB HIZLI İNFÜZYON DENEYİMİ

[1]Emine Rabia Koç, [1]Ömer Faruk Turan

[1]Bursa Uludağ Üniversitesi Tıp Fakültesi Nöroloji AD

GİRİŞ: Multiple Skleroz (MS) merkezi sinir sisteminin inflamatuar, demiyelinizan, nörodejeneratif bir hastalığıdır. Artan engellilikle birlikte çoğunlukla 20-45 yaş arası kadınları etkilemektedir. Okrelizumab, B hücreleri üzerinden eksprese edilen ancak lenfoid kök hücreler ve plazma hücrelerinde eksprese edilemeyen bir hücre yüzeyi antijeni olan CD20'yi seçici olarak hedef alan hümanize monoklonal bir antikordur. Bu çalışmada okrelizumabın standart uygulama süresinden farklı olarak hızlandırılmış infüzyon şeklinde uygulanmasının yan etki açısından bir fark oluşturup oluşturmadığı ve bu şekilde uygulamanın olası getirilerinin araştırılması planlandı.

METOD: 2022 Haziran-Ağustos ayları arasında Uludağ Üniversitesi Tıp Fakültesi Nöroloji Anabilim Dalı'nda toplam 61 MS hastasına Okrelizumab devam tedavisi hızlı infüzyon yöntemi ile uygulandı.

BULGULAR: Okrelizumab uygulanan 61 hastanın 26'sı (%43'ü) erkek , 35'i (% 57si) kadındı. Uygulama yapılan 61 hastanın tamamının vital bulgularında (tansiyon nabız, ateş) müdahale gerektirecek herhangi bir yan etki gözlenmemekle beraber infüzyon esnasında 61 hastanın 2'sinde (%3) ciddi olmayan döküntü ,boğazda kaşıntı vb yan etkiler gözlenmiştir. 2 hastanın 1'inde daha önceki dozlarda da aynı yan etkiler yaşandı. Her 2 hastada da allerjik reaksiyonlar infüzyon hızı 200 ml/saate çıkıldığında gözlendi. Bu hastalarda infüzyon hızı 100 ml/saate azaltılıp antihistaminik ile müdehale edildi ve semptomların gerilemesi ile tedavi tamamlandı.

SONUÇ: Standart okrelizumab uygulama hızı 3,5 saattir. Hızlı infüzyon ile 100 ml/h 15 dk, 200ml/h 15 dk, 250 ml/h 30 dk, 300 ml/h 60 dk olmak üzere toplam 2 saatte tedavi tamamlandığında gelişen yan etki profili ile standart tedavi protokolü ile gelişen yan etkiler arasında anlamlı bir farklılık saptanmadı.

SB72

ALEMTUZUMAB İNFÜZYONU İLE İLİŞKİLİ REAKSİYONLARININ YÖNETİMİ: KLİNİK DENEYİM

[1-2]Emel Ur Özçelik, [1]Mesrure Köseoğlu

[1]Sağlık Bilimleri Üniversitesi, İstanbul Bakırköy Prof. Dr. Mazhar Osman Ruh ve Sinir Hastalıkları Hastanesi, Nöroloji Kliniği
[2]Sağlık Bilimleri Üniversitesi, İstanbul Kanuni Sultan Süleyman Eğitim ve Araştırma Hastanesi, Nöroloji Kliniği

GİRİŞ/AMAÇ: Hümanize anti-CD52 monoklonal antikor olan alemtuzumab CD52'ye bağlanarak dolaşımda bulunan T ve B lenfositlerinin hızla yıkımına yol açmaktadır. Yeni lenfositlerin repopülasyonu ile immün sistemin yeniden reorganizasyonu sonucu terapötik etkisi ortaya çıkmaktadır, ancak hedef hücre lizisi ve enflamatuvar hücrelerin etkisiyle sitokin salınımı sonucu alemtuzumab infüzyonu ile ilişkili reaksiyonlar ortaya çıkmaktadır ve faz çalışmalarında bunların görülme insidansının ⩾%90 olduğu bildirilmiştir. İmmün sistem hücreleri üzerindeki bu hızlı yıkıcı etki, yüksek etkinliğine rağmen infüzyonu takiben gelişebilecek yan etkilerden dolayı multiple sklerozis (MS)'de hastalık modifiye edici tedavi kararında alemtuzumab tercihlerini kısıtlamaktadır. Bu nedenle, sunumumuzda alemtuzumab infüzyonu ile ilişkili reaksiyonların seyrine ve nasıl müdahale edildiğine dikkat çekmeyi amaçladık.

YÖNTEM: İstanbul Bakırköy Ruh Sağlığı ve Sinir Hastalıkları Hastanesi, Nöroloji Kliniği MS polikliniğinden takipli, McDonald 2017 kriterlerine göre RRMS tanısı almış ve alemtuzumab tedavisi verilen (2019-2023) hastaların infüzyon reaksiyonları geriye dönük olarak incelendi. Hastaların yaş, cins, hastalık süresi, alemtuzumab öncesi ve sonrası EDSS skorları, infüzyon sırasında ve sonrasında görülen yan etkiler analiz edildi.

BULGULAR: Kliniğimizde yaş ortalaması 46 (minumum-maksimum: 40-58) ve ortalama hastalık süreleri 12,5 yıl olan (minumum-maksimum: 8-19), 3'ü kadın toplam 6 hastaya alemtuzumab infüzyon tedavisi uygulandı. Bir hastaya bir yıl arayla iki infüzyon tedavisi yapıldı ve toplamda 7 infüzyon tedavisi sırasında gözlenen klinik ve laboratuvar bulguları analiz edildi. Beş infüzyon tedavisi sırasında; infüzyonların 3-4.saatinde başlayan ve 2-3 saat sonra geçen başağrısı ile 3.gün verilen doz sonrası tüm vücudda antihistaminik tedavisine yanıtlı döküntü izlendi. Bir hastada döküntüler infüzyon tedavisi bittikten 2 gün sonra başladı, başka bir hastada 3. gün doz sonrası alt ekstiremitelerde ekimoz alanları izlendi. Sadece bir hastada, infüzyonun 3.gün dozu sonrası şiddetli kaşıntı gelişti. İki hastada; 3. gün dozundan sonra ateş yüksekliği gelişti. Tüm hastalarda 1.doz sonrası halsizlik, yorgunluk, alt ekstiremitelerde belirgin güçsüzlük ve yürüme güçlüğü izlendi; bu geçici nörolojik bulguların 3. günden itibaren düzelmeye başladığı ve eski haline döndüğü gözlendi. Bir hastada infüzyona bağlı hipotansiyon görüldü. Tüm hastalarda infüzyonları takiben taşikardi atakları izlendi. Öncesinde psikiyatrik semptom öyküsü olan bir hastanın semptomlarında şiddetlenme izlendi. Hiçbir hastada şiddetli infüzyon reaksiyonu (anafilaktik şok, anjioödem, bronkospazm), göğüs ağrısı, bradikardi ve hipertansiyon gelişmedi. Tüm hastalarda infüzyonun 2. dozu sonrası replasman gerektirmeyen ılımlı bir trombositopeni gözlendi ve 1. ay itibariyle bazal değerlere dönüş izlendi. Lökosit sayısında belirgin artış infüzyonun 1.doz uygulaması sonrası her hastada saptandı, ilk 2 doz sonrası en yüksek seviyelerine ulaşıp, 3.doz sonrası düşmeye ve bir hasta

dışında takiplerinde hepsinde bazal değerlerin de altına indiği izlendi. Lenfosit sayısı da her hastada infüzyonun 1.dozu sonrası kritik değerlerin altındaydı ve beş gün boyunca kritik değerlerde seyrettikten sonra birinci ayda düzelmeye başladı, ancak bir yılın sonunda bazal değerlerine yaklaşmaya başladı. ALT yüksekliği iki hastada infüzyonun 5.gün dozunda izlendi; birinci ayda normale döndüğü izlendi. Her infüzyon tedavisinde CRP değerlerinin 1. doz sonrası yükseldiği, 5 gün boyunca yüksek kaldığı, 2. haftada düşmeye başladığı saptandı. Takiplerde hiçbir hastanın EDSS puanlarında artış izlenmedi.

SONUÇ/YORUM: Kliniğimizde uygulanan alemtuzumab infüzyonları sırasında gelişen yan etkilerin kontrol edilebilir olduğu ve tedavi kürünün tamamlanmasını engelleyecek şiddette olmadığı gözlenmiştir. Alemtuzumab infüzyonu sırasında gelişebilecek infüzyon reaksiyonlarının iyi tanınması ve yakın takip ile kontrol edilebileceğinin bilinmesi uygun hastalarda özürlülük gelişmeden erken dönemde alemtuzumab tedavisinin tercih edilmesini sağlayabilir.

SB75

AKUT MCA İNFARKTLARINDA GÖRÜLEN AKUT VESTİBULAR SENDROM KLİNİK VE RADYOLOJİK ÖZELLİKLERİ

[1]Nevin Pazarcı, [1]Gizem Gürsoy

[1]Ümraniye Eğitim ve Araştırma Hastanesi, Nöroloji Kliniği

GİRİŞ: Stroke tüm toplumlarda disabilite ve mortalitenin en önemli nedenlerinden biridir. Stroke semptomları beynin hangi bölgesinin etkilendiğine bağlıdır. Ancak semptomları genellikle kognitif, motor, duyusal ve otonomik etkilenme şeklindenir. Akut stroke hastalarında vestibular sendrom ve vertigo nadir klinik özelliklerdendir (1). Anatomik olarak akut vestibular sendrom (AVS) periferal labirintten santral vestibular kortekse kadar vestibular pathway boyunca herhangi bir noktada meydana gelebilir. İzole vertigo veya dizziness posterior sirkülasyon bozukluklarını desteklerken bazı çalışmalarda anterior sirkulasyon etkilenmesini gösterebileceği bildirilmiştir (3). İnsanlarda vestibular korteksin lokalizasyonu tam olarak belirlenmemiştir. Vestibular korteksin sağ hemisfer dominansı ile bilateral parieto-insuler kortekste temsil edildiği varsayılır. Yapılan çalışmalar bilateral insula, retroinsular korteks, inferior parietal lobul, superior temporal girus, anterior singulat girusun kaudal parçası ve prekuneusta vestibular aktivasyonu ortaya çıkartmıştır (4). Bu lokalizasyondaki lezyonlarda klinik özellikleri kontralezyonel laterapulsiyon, konuşma bozukluğu gözlenirken nistagmusun ve diğer beyin sapı bulgularının olmamasıdır (5). AVS orta serebral arter (MCA) infarktlarından sonra görece nadir görülür. MCA, santral vestibular semptomların çekirdek bölgesi olan kortikal alanlara kan sağlar. Santral vestibular bozukluğu olan MCA alan infarktlı hastalarda diffusion ağırlıklı görüntüleme (DWI) ile etkilenen kortikal bölge ve klinik seyir özelliklerini sunacağız.

METOD: Akut iskemik inme tanısıyla 2020 mart ve 2022 aralık tarihleri arasında Ümraniye Eğitim ve Araştırma Hastanesi, Nöroloji Kliniği, İnme Ünitesine yatarılarak tetkik ve tedavi edilen hastaların dosyaları retrospektif olarak tarandı; akut vestibular sistem bulgu ve belirtileriyle gelen DWI ile MCA alanında akut iskemik lezyonu tespit edilen hastalar dahil edildi. Daha önceden vertigo ve dizziness atakları olan hastalar, daha önce iskemik veya hemorajik inme geçirmiş olan, eş zamanlı diğer arter sulama alanlarında da infarktları olan hastalar ve vestibular sendroma yol açabilecek ek nörolojik hastalığı (vertebral baziller arter stenozu, migrenöz vertigo, ileri servikal spondilartroz, multiple skleroz vs.) olan hastalar çalışmaya alınmadı.

BULGULAR: AVS için tanı kriterlerini karşılayan toplam 1371 yetişkin akut iskemik inme tanısı alan hasta değerlendirildi. Dahil edilme kriterlerini karşılayan 768 MCA alan infarktlı hasta bu çalışmaya dahil edildi. AVS satpanan 102 hasta (66 erkek, %64,7 ort.yaş:67,06± 1,2) ve AVS saptanmayan 666 hastanın (414 erkek %62,16, ort.yaş:67,23±0,46) yaş (P=0,9) ve cinsiyet (P=0,62) dağılımları arasında istatistiksel olarak anlamı bir fark saptanmadı. AVS saptanan hastaların 62'sinde (%60,79), saptanmayan hastaların 308'inde (%46,25) sağ taraf infarktı mevcuttu (P=0.006). AVS saptanan hastalardan sol taraf infarktlı olan grupta hastaların yalnızca 7'sinde ortak tutulum alanı olarak primer duysal korteks etkilenmesi dikkati çekerken sağ taraf infarktlı olan gruptaki 62 hastanın 11'inde posterior superior temporal gyrus, 15'inde parieto-insular korteks, 16'sında insular ve temporo-parietal junctionın birlikte tutulumu ve 17'sinde parietal-temporal ve insular alanların hepsinde multiple milimetrik infarktların olduğu

görülmüştür. AVS eşlik etsin veya etmesin hastaların hiçbirinde head impulse test anormalliği, nistagmus ve skew deviasyon saptanmadı.

TARTIŞMA: Vertigo ve dizziness, özellikle temporo-parietal alanda karotis bölgesi iskemisinde sık görülen belirtilerdendir. Klinisyenler, vestibüler semptomlarla başvuran hastalarda ön sirkülasyon vasküler hastalığı araştırmasını dikkatli bir şekilde düşünmelidir (7). Ancak kortikal vestibular merkezlerin etkilenmesinde her zaman vestibular sendrom görülmeyebilir. Bu, hareket algısı ve oryantasyonu için görsel-vestibülar etkileşime dayanır. Vestibüler ve görsel girdilerin uyum içinde olduğu, vücut yönelimi ve hareketinin genel algısını belirleyen hemisferin durumu sonucu etkilemektedir (8).

POSTER BİLDİRİLER

PB4

NÖROPATİK KAŞINTI

[1]Görkem Tutal Gürsoy

[1]Ankara Bilkent Şehir Hastanesi, Nöroloji Kliniği

Nöropatik kaşıntı genel kabul görmüş tanımı olmamakla birlikte nöronal veya glial hasar sonrası ortaya çıkan, görünür cilt lezyonu olmayan kaşıntı halidir. Kronik kaşıntı hastalarında %8 ile %19 arasında görünme oranı vardırolgu:41 yaş kadın hasta, bilinen 5 yıllık tip 2 diyabet hastası, 3 yıl önce bilateral tünel sendromu karpal tanısı ile opere olmuş. Operasyon sonrasında hafif düzeyde başlayan ancak son 1 yıldır şiddeti artan her iki el palmar yüzde kaşıntı şikayeti ile nöroloji polikliniğine başvurdu. Kaşıntı yakınması nedeniyle daha önce dermatoloji kliniğine başvurmuş yapılan tetkiklerinde cilt ile ilgili herhangi bir patoloji saptanmamış. Hastanın yaptığımız laboratuar testlerinde patoloji yoktu. Hastanın yapılan EMG sonucunda her iki N.medianus BKAP ve DSAP amplitüdleri normal ancak bilateral distal latanslarda uzama, ileti hızları normalden yavaş bulundu. Hastanın değerlendirilmesinde şikayetlerinin operasyon sonrasında başlaması bilateral skar dokusu belirgin olması nedeniyle ön tanı olarak nöropatik kaşıntı düşünüldü. İlk aşamada duloksetin 30 mg başlandı. Hastanın duloksetinden fayda görmemesi üzerine dozu 60 mg çıkıldı. 1 ay sonraki kontrolünde de kaşıntısının devam ettiğini ifade etmesi üzerine hastaya pregabalin 75 mg 1x1 dozunda başlandı. Hastanın 15 gün sonraki kontrolünde kaşıntısının oldukça azaldığı görüldü. Hastanın takibine devam edilmesi planlandı. Oral tedavinin yetersiz kaldığı durumlar için olası lidokain enjeksiyonu açısıdan takibi yapılması planlandı. sonuçCilt yüksek oranda küçük myelinsiz c-lifleri ve ince miyelinli A delta liflerinden zengindir. Bunlar nosiseptörler olarak isimlendirilir ve ağrı ve kaşıntı duyularını iletir. İnce lif polinöropatisi bu aksonların sistemik veya inflamatuar nedenlere bağlı hasarı ile ortaya çıkar. Bunun yanında bası sendromlarında da nöropatik kaşıntı gösterilmiştir. Bunlara örnek olarak brakioradial kaşıntı (C3–C6'da radikülopati), notalgia paresthetica(T2 – T6'da arka sinirlerin dorsal dalları), meralgia paresthetica (lateralfemoral kutanöz sinir), genitoanal kaşıntı (pudendal sinir) verilebilir. Yara iyileşmesi sırasında da nöromlar , nörit gelişimi, skar dokusunda sinir yerleşimi gibi hücresel reorganizasyonlar meydana gelmesi sonucunda anormal iletiye bağlı ağrı/kaşıntı yakınması görülebilir. Kaşıntının nörofizyolojik temeli birkaç hipoteze dayalı olarak Steinhoff ve ark tarafından öne sürülmüştür. Bunlar özgüllük, uzamsal dağılım ve yoğunluk teorileridir. Özgüllük teorisinde nöronal dejenerasyonda interlökin -31 (IL-31), IL-33, katepsin -s gibi inflamatuar aracıların prurireseptörleri aktive ettiği öne sürülmektedir. Uzamsal dağılım hipotezinde ise nosispetörlerin dağınık ve şiddetli olmayan uyarımında kaşıntının, güçlü nosiseptif uyarımda ise ağrının öne çıktığı düşünülmektedir. Tedavide afferent sinyali azaltmaya yönelik tedaviler ön plandadır. Lidokain ile eksitatör iyon kanal inhibisyonu, gabapentin ile inhibitör iyon kanal uyarımı arttrılarak veya yüksek doz kapsaisin ile afferent nöronların ablasyonu tedavide kullanılabilir.

PB7

İLERİ YAŞTA BAZİLLER TROMBEKTOMİ UYGULAMASI; BİLİNENLER&BİLİNMEYENLER

[1]Pınar Yiğit, [2]Tirdat Setahyeshı, [1]Ali Özhan Sıvacı, [2]Bahattin Hakyemez, [1]Meral Seferoğlu

[1]TC SBÜ. Bursa Yüksek İhtisas Eğitim ve Araştırma Hastanesi Nöroloji Kliniği,Bursa
[2]TC.SBÜ.Bursa Yüksek İhtisas Eğitim ve Araştırma Hastanesi Girişimsel Radyoloji, Bursa

GİRİŞ: İnme vasküler nedenler dışında bir neden olmaksızın fokal serebral kaybına ait belirti ve bulguların hızla yerleşmesi ile karakterize klinik bir tablodur. Akut inme vakaların üçte biri zayıf sağkalım ve mortalitenin olduğu 80 yaş ve üstü hastaları etkilemektedir. Akut inmelerin %80'i iskemik inme olup büyük arter tıkanmalarında mekanik trombektomi işlemi uygulanmaktadır. İleri yaş (>80 yaş) klinik sağkalım için öngörücü bağımsız bir faktördür. Ancak, mekanik trombektomi için bir kontrendikasyon olarak düşünülmemelidir. Bu yaş grubunda görüldüğünde tedavide uygun hasta seçimi ile mekanik trombektomiden fayda görebileceğini literatürler eşliğinde tartıştık.

OLGU: 87 yaş erkek hasta 07.12.22 tarihinde sabah 09:00'da ailesi tarafından yatağında konuşamadığı ve sol tarafını hareket ettiremediğinin görülmesi üzerine acil servise basvurmuş. Yakınlarından alınan bilgiye göre en son saat 04.00 da iyi görülmüş. Bilinen hipertansiyon, alzheimer hastalığı ,atrial fibrilasyon (AF) ve 15 yıl önce sekelsiz inme öyküsü var. Af'si için rivoraksaban kullanan hasta 5 gündür ilacını alamamış. Hastanın nörolojik muayenesinde bilinç açık, kısmi koopere, basit emirlere uyuyor, gözler orta hatta, pupiller anizokorik (katarakt operasyon öyküsü mevcut), ışık refleksi bilateral pozitif, ileri derece dizartrik, sol nazolabial oluk silik, motor gücü sol 4/5 hemiparezik, sol babinski pozitif bulundu. Hastanın beyin bilgisayarlı tomografisinde (BT) akut patoloji saptanmamış olup difüzyon MR'ında pons sağ yarımında apparent diffusion coefficient (adc) de oturmuş fakat flairda oturmamış diffüzyon kısıtlığı görüldü. Beyin boyun bt anjiosunda baziller tepe trombüsü saptanan hastanın NİHSS skoru 6 olan hasta uyanma inmesi olarak trombektomiye alındı. Hastanın trombektomisi TICI 3 olarak sonuçlanmış olup 24. saat kontrol beyin BT'sinde kanama saptanmadı. Hasta vitalleri stabil olunca nöroloji servisine interne edilmiş olup tetkikleri tamamlanan hasta son nörolojik muayenesinde konuşma doğal sol kas gücü tam bir şekilde mRS skoru 1 olarak taburcu edilmiştir.

TARTIŞMA: Tüm inmelerin beşte birini arka sistem inmesi oluşturmaktadır. Bunların içerisinde kötü seyri ile bilinen baziller arter tıkanıklıkları, genel olarak inmelerin %1'ini oluşturur.(1).Baziller trombozlarda nöroendovasküler tedavinin medikal tedavi ile karşılaştırıldığı randomize çalışmalar olmamasına rağmen bu hastalarda doğal seyir ile prognozun çok kötü olduğu bilinmektedir. 80 yaşından büyük hastalarda nöroendovasküler tedavi uygulaması MR CLEAN çalışmasında 80 yaş ve üstü %16 hasta nöroendovasküler yolla tedavi edilmiştir ve bu hastalar nöroendovasküler tedaviden fayda görmüşlerdir(2). Hermes meta-analizinde 1278 hastanın 198'i 80 yaş ve üstü hastalardan oluşmaktadır. Nöroendovasküler tedavi uygulanan ileri yaş hastalarda, yapılmayan hastalara göre iyi fonksiyonel sonuç elde etme olasılığı 3,5 kat daha fazladır(3). Calle ve arkadaşlarının da Mart 2017 tarihinde yayınladıkları çalışma bunlardan bir tanesi olarak karşımıza çıkmaktadır. Prospektif olarak dizayn edilen çalışmada 27 aylık periyotta mekanik trombektomi yapılan 80

yaş ve üstü 81 hasta değerlendirilmiş; genç yaştaki hastalara oranla hastane içi komplikasyonlara daha fazla maruz kaldıkları ve hastane içi mortaliteye sahip oldukları saptanmış olmasına rağmen çalışma bütünü düşünüldüğünde; çalışmanın sonucu "yaş kısıtlamasız" tedavi desteğidir. Bu vakada da ileri yaşta dikkatli vaka seçimi ile mekanik trombektomiden fayda görülebileceğini tedavide kullanmaktan kaçınılmamasına dikkat çekmeye çalıştık.

YORUM: Mekanik trombektomi son 30 yılda tıptaki en önemli gelişmelerden birisidir. Bu yöntemle tedavi edilen her 3 inme hastasından 1'i tamamen eski hayatına dönmektedir.(4) Günümüzdeki kanıt düzeyine göre semptom sonrası ilk 6 saat dilimi içinde, dikkatli vaka seçimi ile nöroendovasküler tedavi 80 yaş üstü hastalarda uygulanabilir.

PB9

METANOL İNTOKSİKASYONUNA BAĞLI BİLATERAL PUTAMİNAL HEMORAJİ

[1]Fatma Akkoyun Arıkan, [1]Muhammed Alperen Bardakçı, [1]Gönül Akdağ, [1]Mustafa Çetiner, [1]Sibel Canbaz Kabay

[1]Kütahya Sağlık Bilimleri Üniversitesi Tıp Fakültesi Nöroloji Anabilim Dalı

GİRİŞ: Metanol berrak, renksiz, kokusuz bir sıvıdır ve akut zehirlenmesi genellikle ağızdan alınmasıyla ortaya çıkar. Cilt, gastrointestinal sistem ve solunum yolu dahil olmak üzere farklı vücut sistemleri tarafından emilebilir (1). Metanolün kendisi nispeten düşük toksik bir ajan olmasına rağmen, insan vücudu tarafından alındıktan sonra toksik metabolitlere, yani formik asit ve formaldehite dönüşerek ciddi metabolik asidoz, kalıcı görme kaybı ve ölüme yol açabilir(2). Nadir görülen ciddi bir komplikasyon olan bilateral putaminal hemoraji ile birlikte metanol zehirlenmesi vakası sunuyoruz.

OLGU: 40 yaşında erkek hasta acil servise bulantı, kusma, uykuya eğilim şikayetleri ile getirildi. Ailesi tarafından yaklaşık 24 saat önce ispirto (metanol) içtiği bildirildi. Hastanın metamfetamin ve alkol bağımlılığı olduğu öğrenildi. Laboratuvar incelemesinde serum kreatinin: 1,57 mg/ dl (0,84–1,25), hiperkalemi: 6,5 mmol/L (3,5–5,1) ve hiperglisemi: 482 mg/dl (74–106) saptandı. Arteriyel kan gazı analizinde ciddi metabolik asidoz görüldü. (PH: 6,75, pO2: 87 mmHg, pCO2: 56 mmHg, HCO3: 5,6 mmol/L, BE: –26 mmol/L).Glasgow koma sklası 4 olan hasta entübe edilerek yoğun bakım ünitesine yatırıldı ve intravenöz (IV) etanol tedavisi başlandı. Ağır metabolik asidozu düzeltmek için sodyum bikarbonat infüzyonu ve hemodiyaliz uygulandı. Metabolik değerleri düzelen hasta 3. Gün extübe edildi. Ekstübasyon sonrası bilinç bulanıklığı devam eden hastaya beyin manyetik rezonans görüntüleme (MRG) çekildi; her iki serebral hemisferde bilateral simetrik subkortikal beyaz cevherde ve bazal gangliyonlarda T2/FLAIR sekanslarda hiperintens, T1'de hipointens yaygın lezyonlar izlendi. Difüzyon MRG'de aynı lezyonlarda sitotoksik ödem ile uyumlu difüzyon kısıtlılığı görüldü. SWI sekansında bilateral putamende ve sol frontal lopta peteşial kanama alanları görüldü (Figür 1). Hastanın tedavisine B vitamin kompleksi ve pirasetam eklendi. Yoğun bakım takiplerinde vital bulguları stabil hale gelen, metabolik değerleri düzelen ve uykuya eğilimi azalan hasta servis izlemine alındı. Nörolojik muayenesi bilinç açık, tekli ve ikili emirleri yerine getiriyor, üçlü emirleri anlamakta zorluk yaşıyor, oryantasyon tam, hipofonik ve yavaş konuşuyor, kraniyal sinir muayenesi olağan, kas gücü tam, dismetri/disdiadokokinezi (-), yürüyüş geniş tabanlı, Babinski bilateral pozitif olarak değerlendirildi. Göz muayenesinde patoloji saptanmadı. B vitamin kompleksi, pirasetam ve memantin tedavisi ile izlenen hasta akut intoksikasyondan 8 ay sonra nörolojik muayenesi normal hale geldi ve kontrol beyin MRG'de lezyonlarda belirgin düzelme olduğu görüldü (Figür 2). Hasta nöroloji ve psikiyatri poliklinik kontrolleri ile izlenmektedir.

TARTIŞMA: Akut metanol intoksikasyonunda, 12-24 saatlik gizli bir sürenin ardından metanol, toksik metabolitleri olan formik asit ve formaldehite dönüştürülür. Bu metabolitler, ciddi metabolik asidoza yol açar ve merkezi sinir sisteminde özellikle bazal gangliyonlar ve optik sinirler üzerinde ciddi toksik etkilere neden olmaktadır (3). Bizim olgumuzda da ciddi metabolik asidoz ile birlikte metanol intoksikasyonunun nadir bir komplikasyonu olan bilateral putaminal hemoraji ve subkortikal beyaz cevher lezyonunu izlenmiştir. Literatürde az sayıda

bizim olgumuza benzer şekilde SSS etkilenimi olan yayınlar mevcuttur (1,4-6). Metanol intoksikasyonu yaşamı tehdit eden bİr durum olması nedeni ile erken teşhis ve tedavi çok önemlidir. Tedavide IV etanol uygulaması metanol dehidrojenasyonunu inhibe etmesi açısından önemlidir. HCO3 replasmanı, metabolik asidozu düzeltmek için gereklidir ve hastanın yaşamsal parametrelerini stabilize etmek çok önemlidir. Bizim olgumuz ciddi metabolik asidoz ve SSS komplikasyonu olmasına rağmen tedaviye çok iyi yanıt vermiştir. Metanol intoksikasyonlarında erken tedavinin önemi unutulmamalı ve özellikle mental durum değişikliği olan hastalarda SSS komplikasyonları açısından hasta mutlaka değerlendirilmelidir.

PB13

NADİR GÖRÜLEN İLACA DİRENÇLİ EPİLEPSİ OLGUSU: RASMUSSEN ENSEFALİTİ

[1]Vildan Tunçbilek Akın, [1]Enes Durak, [1]Aslı Aksoy Gündoğdu

[1]Namık Kemal Üniversitesi Tıp Fakültesi Nöroloji Anabilim Dalı

GİRİŞ: Rasmussen ensefaliti (RE), ilaca dirençli epilepsi ve bir hemisferin progresif harabiyeti ile sonuçlanan, şiddetli kronik inflamatuar bir beyin hastalığıdır. Bu enflamatuar sürece, etkilenen hemisferde ilerleyici bir nörolojik fonksiyon (motor ve/veya bilişsel) kaybı eşlik eder. Burada dirençli nöbetleri ve hemiparezisi mevcut olan, nadir olarak görülen RE olgusu sunulmuştur.

OLGU SUNUMU: Miadında zorlu normal vajinal yolla doğum öyküsü olan 29 yaş kadın hastanın öyküsünde 10 yaşındayken 4 metre yukseklikten düşme sonrası sağ frontal kafa travması mevcuttur. Posttravmatik 2. haftada sol el 2. ve 3. parmaklarında uyuşma ve 1 hafta sonrasında sol üst ekstremitede atımlar ile karakterize fokal nöbetleri gelişmiştir. Dirençli fokal klonik epileptik nöbetleri olmasına üzerine hastaya çoklu antiepileptik ilaç (AEİ) (Levetiresetam, Lakozamid, Okskarbazepin) başlanmıştır. Bu süreçte beyin manyetik rezonans görüntülemede (MRG)normal olan hastanın 15 yaşındaki kontrol görüntülemesinde sağ parieto-temporal bölgelerde belirgin atrofi gelişmiştir.Çoklu AEİ altında direçli sekonder jeneralize tonik klonik epileptik nöbetleri, status epilepticus tablosu ile çok defa yoğun bakım(YBÜ) yatış öyküsü olması, kognitif fonksiyonlarının gerilemesi, okul başarısında düşme olması uzerine yapılan tetkıklerınde sifiliz:negatif,vaskulit marker:negatif saptanmıştır. Ayırıcı tanılar sonrasında hastaya RE ön tanısı koyularak intravenöz immünglobulin (IVIG) tedavisi başlanmıştır. IVIG tedavisi ile hastanın dirençli nöbetlerinde belirgin azalma olduğu izlenmiştir. Ancak hastanın poliklinik takiplerinde nöbet kontrolünün tam olarak sağlanmaması üzerine 23 yaşında sağ parieto-temporal lobektomi operasyonu geçirmiştir. Operasyon öncesi kas gücü;sol üst ve alt ekstremitelerde 4/5 iken operasyon sonrası sol üst ekstremite 1/5 ,sol alt ekstremite kas gücü 3/5'e gerilemiştir. Hastanın motor sistem muayenesinde kötüleşme olmasına rağmen nöbet sayısı ve şiddetinde azalma izlenmiştir. Hastanın 2022 yılında çekilen kranial mr da sağ sağ fronto-parieto-temporal lobektomi sonrası ensefalomalazik alanları ve sağ hemısferde lokalize ciddi atrofi izlendi. YBÜ şartlarında de çekilen Elektroensefalografi (EEG) de zemin aktivitesi sağ parietooksipital 7-8 hz alfa ritminden oluşmakta olup antiepileptik ve immunmodulator tedavi altında anormal dalga izlenmemiştir. Hasta aylık IVIG tedavisi ve Levetirasetam 3000 mg/gün, Lakazomid 200 mg/gün, Karbamazepin 800 mg/gün , Valproik asit 1000 mg/gün tedavisi ile takip edilmektedir.

SONUÇ VE TARTIŞMA: RE; tek taraflı hemisferi etkileyen, ilerleyici nörolojik defisitlere ve inatçı nöbetlere neden olan nadir bir enflamatuar hastalıktır. RE üç aşamada gelişir: prodromal aşama, akut aşama ve rezidüel aşama. RE'de, EEG aktivitesinde bozulma, MRG de progresif atrofi ve etkilenen hemisfer üzerinde yaygın serebral hipometabolizma 18F-florodeoksiglukoz pozitron emisyon tomografisi (PET-FDG) genellikle gözlenir. RE, T lenfosit ilişkili immün aracılı bir hastalıktır. RE tanısı klinik (fokal nöbetler ve progresif unilateral kortikal defisit), elektrofizyolojik (unihemisferik EEG yavaşlaması ve nöbet başlangıcı) ve morfolojik özelliklere (unihemisferik atrofi) ve bazen de CD8 T- lenfositleri gösteren histolojiye dayanır. Ancak, bu kriterlerin kullanılması ile erken tanı genellikle zordur ve bu da geri dönüşümsüz

nörolojik hasarın oluşmasını önlemek için prodromal aşamada immünolojik tedavilerin kullanılmasını zorlaştırır. Patofizyolojiye dayanarak, RE'de bağışıklık sistemi üzerinde aktif olan birkaç ajan önerilmiştir (takrolimus, azatiyoprin, adalimumab, mikofenolat mofetil, natalizumab, vb.). Esas olarak kortikosteroidler ve IVIG olmak üzere RE'ye immün yaklaşımla ilgili tasarlanmış az sayıda klinik çalışma vardır, ancak diğer immün ajanların kullanımına ilişkin kanıtlar daha düşüktür. Çünkü veriler çoğunlukla vaka raporlarından ve küçük vaka serilerinden elde edilmiştir. Sonuç olarak burada nadir görülen bir sendrom olan Rasmussen ensefaliti vakasının erken tanı ve tedavisinin önemi vurgulanmak istenmiştir.

PB14

KIŞ AYLARININ SESSİZ İNME NEDENİ: KARBONMONOKSİT ZEHİRLENMESİ

[1]Zeynep Özözen Ayas, [1]Gülgün Uncu, [2]Hakan Ayas, [3]Ali Uncu

[1]Sağlık Bilimleri Üniversitesi, Eskişehir Şehir Sağlık Uygulama ve Araştırma Merkezi, Dahili Tıp Bilimleri Bölümü, Nöroloji Bölümü
[2]Eskişehir Şehir Hastanesi Anestezi ve Reanimasyon Bölümü
[3]Eskişehir Şehir Hastanesi Tıbbi Biyokimya Bölümü

GİRİŞ: Karbonmonoksit (CO) zehirlenmesi, zehirlenmeye bağlı ölümlerin en sık nedenlerindendir. CO'in, hemoglobine bağlanarak oluşan karboksihemoglobinin (COHB) dokularda hipoksiye yol açtığı bilinmektedir. CO zehirlenmesinde akut dönemde serebral iskemi bulguları gösterilmiştir. Biz de ani bilinç değişikliği ile başvuran hastada CO zehirlenmesine bağlı akut iskemik inme kliniğini sizlerle paylaşmak istedik.

OLGU: 72 yaşında erkek hasta ve eşi hasta yakınları tarafından evde baygın halde bulunması üzerine 112 ile acil servise getiildi. Yaklaşık 20 gün önce de hasta ve eşinin CO zehirlenmesi ile dış merkezde takip ve tedavisi yapıldığı öğrenildi. Hastanın kan gazında ph: 7,22, pCO2: 21,4, SO2: 99,1 COHB: 36 (0-2,5) , laktat: 15 (98-106), anion gap: 26.2 (8-16) tespit edilmesi üzerine CO intoksikasyon tanısıyla hastanemiz yoğun bakım ünitesine (YBÜ) alındı. YBÜ'de izleminde bilinci konfüze olan hastanın taşikardi (120SR/dk), hipertansyon ve ajitasyonu nedeniyle midazolom ve deksmedetomidin tedavileri ile sedasyonu sağlandı. Rezervuar maske ile izlenen hastaya destek tedavisi başlandı. Nörolojik muaynesinde ağrılı uyaranla sol alt ekstremitesini az çeken hastanın beyin CT de sağda postoriorparietalde hipodens alan saptandı. Difüzyon ve ADC MRG'de sağda belirgin bilateral posterior parietalde ve bilateral çoklu akut enfarkt alanlar saptandı. Sedasyonu kesilen hastanın EEG'si normaldi. Yatışının 7. gününde metabolik, solunumsal ve klinik olarak stabilleşen hasta servise alındı. Kardiolojik değerlendirmede patoloji saptanmadı. CT anjioda darlık izlenmedi. Antiaggregan tedavi ile hasta izlenmek üzere taburcu edildi.

SONUÇ: Arteriyel oksijen taşınmasındaki azalma ve oksihemoglobin dissosiasyon eğrisinin sola kayması CO zehirlenmesinde görülen akut hipoksik semptomları açıklamaktadır. SSS'de glikoz ve oksijene en çok ihtiyacı olan hipoksi ve iskemiye en hassas hücreler nöronlardır. Akut ve yoğun bir CO zehirlenmesi başlıca gri cevherde hipoksik-iskemik ensefalopatiye neden olmaktadır. Akut CO zehirlenmesinde serebral korteksin fokal olarak etkilenmesi daha az sıklıkta görülmektedir. Temporal lob ve hipokampus etkiye daha duyarlıdır. CO zehirlenmesi sonucu serebral MRG'de globus pallidus, hipokampus, substansiya nigranın pars retukularisi gibi serebral bölgelerde tutulumlar görülebilmektedir. Bunlara bazen serebellumdaki purkinje hücre kaybı ve korteksteki laminar nekroz da eşlik edebilmektedir. CO ile zehirlenme olgularında özellikle çocuk ve yaşlı hastalarda nörölojik sekel gelişme olasılığı daha yüksek olması sebebiyle bu hastalarda oksijen tedavisinin iyi düzenlenmesi ve bu hasarı tespit etmek amacı ile MRG ve EEG ile değerlendirilmelerinin gerektiği kanaatindeyiz. Ülkemizde özelikle kış aylarında ani bilinç değişikliği ile gelen hastalarda CO zehirlemesine bağlı akut serebrovasküler hastalıklar akılda tutulmalıdır.

PB16

REFRAKTER JENERALİZE MYASTENİA GRAVİS (MG)TEDAVİSİNDE ECULİZUMAB DENEYİMİ

[1]Caner Baydar, [1]Abdullah Yılgör

[1]Van Yüzüncü Yıl Üniversitesi Nöroloji Anabilim Dalı

MG kas güçsüzlüğü ve yorgunlukla karakterize nöromüsküler kavşağın postsinaptik membranında asetil kolin reseptör, muscle specific kinase (MUSK), lipoprotein related protein 4 (LRP4) veya agrin e karşı antikorlarla ortaya çıkan B hücre aracılı bir otoimmun hastalıktır. Tedavide semptomatik ilaç tedavisi, immunsüpresan ilaç tedavisi, IVIG ve plazmaferez, B hürelerine karşı ajanlar, antikompleman biyolojik ajanlar kullanılmaktadır. Jeneralize MG hastalarına refrakter diyebilmek için geleneksel Immunsupresif tedavilerin yeterli doz ve sürede kullanılmasına rağmen başarısız olması, geleneksel tedaviler ile ciddi/tolere edilemeyen yan etkiler, komorbid durumlar nedeniyle geleneksel tedavilerin kullanılmasının uygun olmaması, IVIg ve Plazmaferez gibi kısa süreli kurtarma tedavilerine sık ihtiyaç duyulması, tedavi sırasında sık sık MG krizi yaşanması durumlarını karşılaması gerekmektedir. Eculizumab, insan C5 kompleman proteinine bağlanarak terminal kompleman aktivasyonunu inhibe eden humanize bir monoklonal antikordur. Asetil kolin reseptör antikor + refrakter jeneralize MG hastalarında diğer tedavilerle sonuç alamadığımız hastalarda kullandığımız monoklonal bir antikor tedavisidir. Bu yazıda kliniğimizde eculizimab tedavisi alan 2 hastamızın takip ve yönetimini sunmayı amaçladık.

PB19

FARKLI TANILAR ALAN VESTİBÜLER NÖRİT OLGUSU

[1]**Serkan KIRBAŞ**

[1]Özel Musa Gül Hastanesi Nöroloji Kliniği, Kırşehir

GİRİŞ: Vestibüler nöritis (akut unilateral vestibülopati) akut spontan vertigonun en yaygın nedenidir ve işitme kaybı olmaksızın günlerce sürebilen vertigo ataklarıyla karakterizedir. Etyopatogenezden nörotropik virüslerin vestibüler ganglionlardaki reaktivasyonundan kaynaklı tek taraflı vestibüler disfonksiyon sorumlu tutulmaktadır. Genellikle 40-50 yaşlar arasında her iki cinste eşit oranda görülmektedir. Tanısı anamnez ve klinik muayene ile konulduğu için tedaviye farklı yanıt veren diğer vertigo türlerinden ayırt edilmesi önemlidir. Burada başlangıçta farklı klinik değerlendirmeler yapılan fakat vestibüler nörit düşündüğümüz erişkin bir hasta sunulmaktadır.

OLGU: Özgeçmişinde herhangi bir özellik bulunmayan 48 yaşındaki bayan hasta şiddetli baş dönmesi nedeniyle polikliniğimize müracaat etti. Şikayetleri 10 gün önce aniden başlamıştı. Gün içerisinde sürekli olabilen baş dönmesi ataklarına bulantı-kusma eşlik etmekteydi. Daha önce müracaat ettiği hekimlerce benign paroksizmal vertigo, meniere hastalığı, vertebro-basiler yetmezlik gibi değişik tanılarla farklı ilaçlar (pirasetam, betahistidin, asetilsalisilik asit) kullandığı bilgisi alındı. Dış merkezlerde yapılan rutin kan tetkikleri, Beyin MRG'si ve Karotis-Doopler USG'si normaldi. Hastanın anamnezi detaylı alındığında baş dönmesinin spontan veya pozisyonla olabildiği, şiddetli bulantı, kusma ve terlemenin eşlik ettiği, kulaklarda dolgunluk hissi, çınlama veya işitme kaybının olmadığı, akşama doğru şikayetlerinde belirgin artış olduğu ve günlük hayatını son derece olumsuz etkilediği bilgisi alındı. Fizik muayenede ağız çevresinde veziküler döküntüler dikkat çekmekteydi (resim 1) ve bu döküntülerin şikayetlerinden 1 hafta sonra ortaya çıktığı öğrenildi. Nörolojik muayenede lezyon tarafını düşündüren spontal horizontal hafif torsiyonel nistagmus ve unilateral head-ımpuls test (+)' liği vardı. Skew deviasyon yoktu. Yapılan odyogramda işitme kaybına rastlanılmadı. Vestibüler nörit olarak kabul edildi. Antiviral ve semptomatik tedavi başlanılarak öncelikle yatak istirahatına alındı. Yaklaşık 3 haftalık vestibüler rehabilitasyon ve takibinin ardından şikayetleri tama yakın düzeldi.

TARTIŞMA VE SONUÇ: Baş dönmesi şikayetine gerek nöroloji gerekse KBB polikliniklerinde sıkça rastlanılmaktadır. Dikkatli bir anamnez, fizik ve nörolojik muayene ile santral ve periferik vertigo ayırımı yapılabilir. Böylece gereksiz tetkiklerin önüne geçilebilir. Bu olgu eşliğinde akut vestibülopatilerden olan vestibüler nöritin klinik özelliklerini hatırlatmak istedik.

KAYNAKLAR: 1. Le TN, Westerberg BD, Lea J. Vestibular Neuritis: Recent Advances in Etiology, Diagnostic Evaluation, and Treatment. Adv Otorhinolaryngol. 2019;82:87-92. doi: 10.1159/000490275. Epub 2019 Jan 15.2. Jeong SH, Kim HJ, Kim JS. Vestibular Neuritis. Semin Neurol. 2013 Jul;33(3):185-94. doi: 10.1055/s-0033-1354598. Epub 2013 Sep 21.3. Tokle G, Mørkved S, Bråthen G, Goplen FK, Salvesen Ø, Arnesen H, Holmeslet B, Nordahl SHG, Wilhelmsen KT. Efficacy of Vestibular Rehabilitation Following Acute Vestibular Neuritis: A Randomized Controlled Trial. Otol Neurotol. 2020 Jan;41(1):78-85. doi: 10.1097/MAO.0000000000002443.

PB22

DİABETES MELLİTUSLU BİR HASTADA HEMİKORE

[1]Serkan Kırbaş

[1]Özel Musa Gül Hastanesi Nöroloji Kliniği, Kırşehir

GİRİŞ: Kore, çoğunlukla extremitelerin distalinde görülen beraberinde yüzü ve gövdeyi de etkileyen değişken hız ve yönde, ritmik olmayan kısa süreli kasılmalarla karakterize hiperkinetik bir hareket bozukluğudur. Primer (herediter/idyopatik) veya sekonder (otoimmun, inflamatuar, enfeksiyöz, metabolik, toksik veya ilaçlar) nedenlere bağlı ortaya çıkabilir. Sekonder nedenler genellikle akut veya subakut başlangıçlı, tek taraflı olma eğilimindedirler. Burada kronik hiperglisemiye sekonder diabetik talamostriatopatiye bağlı geliştiği düşünülen hemikoreli bir hasta sunulmaktadır.

OLGU: Yaklaşık 20 yıldır diabetes mellitusu olan ve son 5 yıldır insülin+oral antidiabetik kullanan 72 yaşındaki bayan hasta ağız sol yarısında, dilinde ve sol kol-bacakta istemsiz hareketlerle polikliniğimize müracaat etti. Şikayetlerinin 1 aydır olduğu öğrenildi. Anamnez esnasında ağız sol tarafında zaman zaman dilinde, sol el ve ayak uçlarında koreik hareketlerin olduğu hemikore tablosu dikkati çekmekteydi. Rutin tetkiklerinde açlık kan şekeri 162mg/dl ve HbA1c 8,1 düzeyindeydi. Ketonüri yoktu. Diğer tetkikleri normal sınırlardaydı. EMG'si duyusal liflerin ön planda etkilendiği sensorıo-motor polinöropatiyle uyumluydu. Beyin MRG de sağda kontrast tutulumunun olmadığı striatal bölgenin dış kısmında talamus komşuluğunda yaklaşık 11x9mm çapında T1 de hipointens (resim1), T2 ve Flair kesitlerde hiperintens (resim 2 ve 3) lezyon görüldü. Diffüzyon MRG incelemesi normaldi. Klinik ve nörogörüntüleme eşliğinde diyabetik talamostriatopatiye bağlı hemikore düşünüldü. Antiagregan (klopidrogel 75mg/gün) ve alfa-lipoik asit (600mg/gün) başlandı. Her ne kadar kan şekeri belirgin yüksek olmasa da klinik tablo gözönüne alındığında dahiliye konsültasyonu ile kan şekeri yeniden düzenlendi. 1 hafta sonra şikayeti azalmakla birlikte devam etmekteydi. Tedavisine haloperidol damla ilave edildi. 1 ay sonraki kontrolde özellikle ağız çevresinde olmak üzere hemikore tablosunda belirgin bir düzelme görüldü. Halen takip ve tedavisi devam etmektedir.

TARTIŞMA VE SONUÇ: Diabete bağlı hemikore tablosu diabetes mellitusun ilk belirtisi olabileceği gibi bizim vakamızda olduğu gibi yıllarca süren kronik hipergliseminin bir tezahürü olarak da ortaya çıkabilir. Bu nedenle diabetik hastalarda gelişen hiperkinetik hareket bozukluklarıyla karşılaşıldığında başlangıçta kan şekeri normal sınırlarda olsa da olası serebral talamostriatopati açısından nörogörüntüleme yapılmalıdır. Diabetik talamostriatopatiye bağlı hiperkinetik hareket bozukluklarının patogenezinde, kontralateral striatumdaki hiperglisemi kaynaklı perfüzyon değişiklikleri ve GABAerjik nöronların iskemik ekzotoksisitesi suçlanmaktadır. Dört potansiyel patofizyolojik mekanizma önerilmiştir: astrositozlu enfarktüs, mikrohemoraji, mineral birikimi ve miyelin yıkımı. Böylece subtalamik çekirdeklerin aşırı inhibisyonu, kortikal uyarıma neden olmaktadır. İzole diyabetik striatopati bazen tomografide hiperdens görülebilir ve bu durumda yanlışlıkla hipertansif kanama olarak değerlendirilebilir. Beyin MRG de kitle etkisinin olmaması ve iç kapsülün korunması ayrımda yol göstericidir. Diabetik talamostriatopatiye bağlı hareket bozukluklarının temel tedavisi kan şekeri kontrolüdür. Ardından semptomatik tedaviler gelmektedir. Sonuç olarak diyabetik striatopati, genel olarak iyi kontrol edilemeyen tip 2 diyabetli hastalarda görülür. Diğer taraftan diyabetli

hastalarda ortaya çıkan tek taraflı hiperkinetik hareket bozukluklarıyla karşılaşıldığında, bu durumun kan şekerinden bağımsız talamostriatopatiye bağlı olabileceği de akılda tutulmalıdır.

KAYNAKLAR:1.Del Can-Sánchez DJ, Canelo-Moreno JM, Guerrero-Vázquez R. Hemichorea caused by hyperglycemia. Med Clin (Barc). 2022 Jul 8;159(1):e7-e8. doi: 10.1016/j.medcli.2022.01.015. Epub 2022 Mar 21.2. Tsalta-Mladenov ME, Georgieva DK, Andonova SP. Hyperglycemic hemichorea due to diabetic striatopathy: case-based review. Curr Med Res Opin. 2022 Mar;38(3):365-369. doi: 10.1080/03007995.2021.2015159. Epub 2021 Dec 14.3. Cai L, Tan XZ. Hemichorea in a woman with diabetes mellitus. CMAJ. 2022 Jun 13;194(23):E812. doi: 10.1503/cmaj.211367.

PB23

ATİPİK BAŞLANGIÇLI SPORADİK CREUTZFELD-JACOB OLGUSU

[1]**Mehmet İlker Yön**

[1]Ankara Bilkent Şehir Hastanesi, Nöroloji Kliniği

GİRİŞ: Creutzfeld-Jacob Hastalığı (CJH) 50-70 yaşları arasında görülebilen hızlı ilerleyici ve mortal seyreden bir demans nedenidir. Fizyolojik yapıda çözünebilir olarak bulunan PrPc proteininin yanlış katlanması ile çözünemeyen izoformu PrPSc proteinine dönüşmesi ve bu proteinin dokularda birikmesi sonucu meydana gelir. (CJH); bilişsel ve ruhsal durumda bozulma, serebellar ataksi, miyoklonik hareketler ve görme kaybı bulguları ile ortaya çıkan bir prion hastalığıdır. Tipik MRG ve EEG bulguları hastalığın tanısında yardımcıdır.

AMAÇ: Hızlı gelişen nörolojik kötüleşme ve kr MRG'de tek taraflı kortikal tutulumla karakterize atipik MRG bulguları olan bir CJH olgusunu paylaşmak istedik.

GEREÇ VE YÖNTEM: 77 yaş erkek hasta 1 haftadır olan konuşamama, sinirlilik, davranış değişikliği şikayetiyle poliklinik başvurusu sonrası servise ileri tetkik tedavi amacıyla yatırıldı. Nörolojik muayenede afazisi olan hastanın motor muayenesinde sağ üst ve alt ekstremitelerinde hafif güç kaybı tespit edildi. Kraniyal MRG'lerinde difüzyon ağırlıklı görüntülerde sol serebral hemisferde kortikal parlama izlenmekle birlikte radyoloji tarafından anlamlı bulunmayarak raporlanmadı. Beyin omurilik sıvısında hücre sayımında lökosit saptanmadı, biyokimyasal incelemede hafif protein artışı (542.22 mg/L) saptandı. Ensefalit ön tanısıyla BOS'dan kültür, viral panel, limbik ve paraneoplastik panel gönderildi. Limbik ve paraneoplastik panel negatif saptandı. Kültürde üreme olmadı. Hastaya bu dönemde enfeksiyon hastalıkları tarafından seftriakson 2x2 gr iv ve asiklovir 3x750 mg iv tedavisi başlandı, seftriakson tedavisi 10 güne ve asiklovir tedavisi de 21 güne tamamlanarak kesildi. Takiplerde hastanın sağ üst ekstremitesinde miyoklonik sıçramaları ve ataksisi ortaya çıktı. Takiplerde BOS viral panel negatif sonuçlandı. EEG'de sol temporal bölgede aralıklı keskin dalga geçişleri raporlandı. Hastanın tedavisine levetirasetam eklendi. Hastada CJH ekarte edilemediği için BOS'dan 14.3.3 proteini çalışılması için dış merkez laboratuvarına numune gönderildi.

SONUÇ: Hastanın takibinde ikişer hafta arayla çekilen 3. kraniyal MRG'sinde sol serebral korteksde difüzyon ağırlıklı görüntülerde izlenen parlama belirginleşti ve bilateral kaudat nukleuslarda da parlama izlenmeye başladı. CJH açısından şüphemizi arttıran bu MRG bulgusu sonrası yapılan EEG de serebral biyoelektrik aktivite bozukluğu zemininde jeneralize periyodik bifazik-trifazik keskin dalga paroksizmlerinin zemin aktivitesine karıştığı izlendi. Kraniyal MRG ve EEG bulguları oturan olgunun bir hafta sonrasında dış merkeze gönderilmiş olan BOS 14.3.3 protein değeri pozitif olarak geldi. Hastanın bir süre sonras genel durumu kötüleşti, bilinç durumu uykuya meyilli olan hasta nöroloji yoğun bakıma alındı.

TARTIŞMA: Sporadik CJH, tüm olguların % 90'ını oluşturan, hızlı ilerleyen demans ve miyokloni ile ortaya çıkan formdur. Sporadik CJH'da EEG'nin tanıdaki yeri önemlidir. Ancak kliniğin başlangıcında EEG'de temel aktivitede yavaşlama gibi nonspesifik özellikler görülürken, klinik belirtilerin ilerlemesiyle birlikte saniyede 1-2 Hz frekanslı periyodik keskin dalga kompleksleri ortaya çıkar. MRG özellikleri hastalığın tanısının konulmasında oldukça önemlidir. Daha çok putamen, nükleus kaudatus ve kortikal alanlarda tutulum izlenebilir.

Özellikle difüzyon ağırlıklı ve T2 sekans MRG daha yararlı bilgiler sağlayabilir. Hastalığın erken evresinde dahi difüzyon ağırlıklı MRG'de bazal ganglionlarda ve kortikal alanlarda hiperintensite saptanabilir. Bizim olgumuzda kişilik değişikliği ve afazinin 1 hafta içinde başlaması ve difüzyon ağırlıklı MRG'de unilateral kortikal parlamanın olması atipikti. Hastanın takiplerinde tipik EEG ve MRG bulguları ortaya çıktı. Atipik başlangıçlı sporadik CJH olgularının da olabileceği unutulmamalı, hızlı gelişen diğer demans tabloları ekarte edildikten sonra klinik şüphe halinde EEG ve MRG takipleri mutlaka yapılmalıdır.

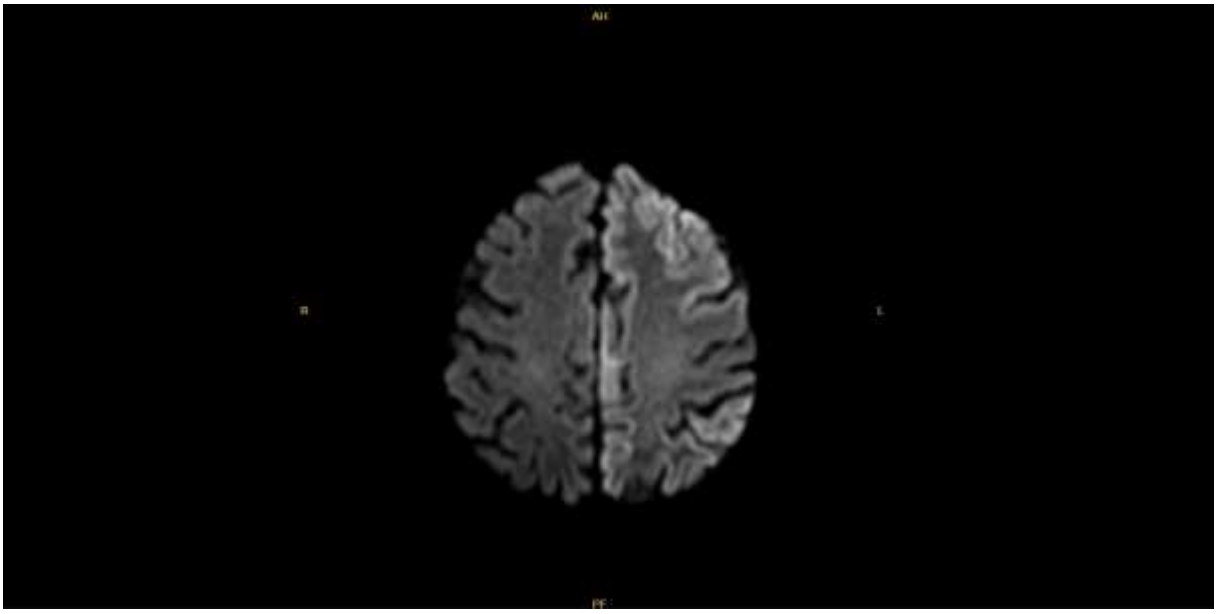

PB26

SERUM İNFLAMATUAR MARKIRLAR İLE DİYABETİK POLİNÖROPATİ VE NÖROPATİK AĞRI ŞİDDETİ ARASINDAKİ İLİŞKİ

[2]Mustafa Terzi, [1]Özlem Ethemoğlu, [3]Mehmet Ali Eren, [4]Özcan Kocatürk

[1]Harran Üniversitesi Harran Tıp Fakültesi Nöroloji Anabilim Dalı, Şanlıurfa
[2]Akçakale Devlet Hastanesi, Şanlıurfa
[3]Harran Üniversitesi Harran Tıp Fakültesi Endokrinoloji Anabilim Dalı, Şanlıurfa
[4]Atatürk Şehir Hastanesi, Balıkesir

GİRİŞ: Nöropatik ağrı yıllar boyunca asemptomatik seyredebilen tip 2 diyabette hastayı hekimle karşılaştırabilen ilk semptomlardan biri olarak karşımıza çıkabilmektedir. Diyabetin vasküler inflamasyon için tetikleyici olduğu kabul edilmekle birlikte inflamasyonun kendisinin de diyabeti tetikleyebileceği öne sürülmüştür. Çalışmamızda diyabetik polinöropati ve nöropatik ağrı ile inflamatuar belirteçler arasındaki ilişkiyi araştırmayı hedefledik.

GEREÇ VE YÖNTEM: Çalışmaya Harran Üniversitesi Tıp Fakültesi Hastanesi nöroloji polikliniğine Ocak 2017 ile Mayıs 2017 tarihleri arasında başvuran ve hastanemiz endokrinoloji ve metabolizma hastalıkları polikliniği tarafından tip-2 diyabet tanısı konulmuş 90 hasta ile aynı yaş grubunda 44 sağlıklı kontrol grubu dahil edildi. ENMG'si normal olan 46 diyabet hastası ile ENMG'de polinöropati saptanan 44 diyabet hastası hasta grubu olarak belirlendi.

Hasta grubu ile kontrol grubunun tam kan sayımında elden edien nötrofil sayısı lenfosit sayısına bölünerek nötrofil/lenfosit oranı, platelet sayısı lenfosit sayısına bölünerek ise platelet/lenfosit oranı hesaplanarak kaydedildi. Hastaların serumlarında sedimentasyon, CRP, HbA1c, NLO, PLO ve MPV değerleri kaydedildi. Hastalarda nöropatik ağrı varlığını değerlendirmek için Douleur Neuropathic 4 Question (DN-4) ve ağrı şiddetini değerlendirmek için Visual Analogue Scale (VAS) kullanıldı.

SONUÇ: Hasta grubunda polinöropatisi olan DM (DMP+) hastaların yaş ortalaması 54,59±10,26 idi, polinöropatisi olmayan DM (DMP-) hastalarının yaş ortalaması 54,69±10,05 idi, kontrol grubunun ise yaş ortalaması 51,95±9,14 idi. DMP+ ve DMP- hasta grubunda kontrol grubuna göre NLO düzeyi istatistiksel olarak anlamlı olarak yüksekti. PLO düzeyi DMP+ hasta grubunda, hem DMP- hasta grubuna hemde kontrol grubuna göre anlamlı olarak yüksekti. HbA1c ortalaması DMP+ hasta grubunda, DMP- hasta grubuna göre istatistiksel olarak anlamlı yüksek idi. Serum CRP düzeyi hem DMP+ hasta grubunda hemde DPN- hasta grubunda, kontrol grubuna göre anlamlı yüksek saptandı. DMP+ ve DMP- hasta grubunda kontrol grubuna göre sedim düzeyi istatistiksel olarak anlamlı yüksek idi. DMP+ hasta grubunda MPV düzeyi DMP- hasta grubu ve kontrol grubuna göre anlamlı olarak yüksekti.

VAS puanlarının ortalaması, DMP+ hasta grubunda, DMP- hasta grubuna göre istatistiksel olarak anlamlı yüksek idi. DN4 puanlarının ortalamasıda DMP+ hasta grubunda, DMP- hasta grubuna göre istatistiksel olarak anlamlı yüksek idi.

DMP- hasta grubunda DN4 skalasına göre nöropatik ağrısı olanların NLO düzeyleri nöropatik ağrısı olmayanlara oranla istatiksel anlamlı yüksekti.

TARTIŞMA: Diyabetik nöropati hastaların yaklaşık yarısını etkileyen, diyabetin sık görülen komplikasyonlarından biridir. Nöropati prevalansı zaman içinde artış göstermektedir. Çalışmamızın sonuçları HbA1c, CRP ve sedimantasyon yükseklikleri ile hastalık süresinin uzunluğu fgibi aktörlerin diyabetik polinöropati gelişimi için risk faktörü olduğunu, NLO, PLO ve MPV düzeylerinin de diyabetik polinöropati gelişimi için birer belirteç olabileceği ve nöropatik ağrı açısından bakıldığında ise NLO düzeyi ve DN4 anketi kombinasyonunun diyabetik polinöropati gelişimi açısından iyi bir belirteç olabileceğini bize düşündürmüştür.

Diyabetik nöropati ise kişinin yaşam kalitesini olumsuz etkileyen önemli komplikasyonlardandır. Bu nedenle nöropati tanısını erken dönemde koyabilmek için kullanabileceğimiz ucuz ve erişimi kolay markırlara ihtiyaç vardır.

Bizim çalışmamız NLO, PLO, MPV değerlerinin diyabetik polinöropatide kolay ve hızlı tanı koymamıza yardımcı parametreler olarak kullanılabileceğini göstermektedir. Ancak daha geniş hasta ve kontrol grupları ile yapılacak çalışmalar ile diyabetik polinöropatili hastaların tanısında güvenilirliği değerlendirilmelidir.

PB29

CADASİL: OLGU SUNUMU

[1]Ümit Görgülü

[1]Ankara Şehir Hastanesi Nöroloji Kliniği

CADASIL (Cerebral Autosomal Dominant Arteriopathy with Subcortical Infarcts and Leukoencephalopathy/Serebral otozomal dominant arteriyopati ile subkortikal enfarktlar ve lökoensefalopati) Notch3 gen mutasyonundan kaynaklanan, bir serebral küçük damar hastalığıdır. Başlıca klinik bulguları geçici iskemik atak, inme, auralı migren, psikiyatrik semptomlar, erken başlangıçlı demans ve epileptik nöbetler şeklindedir. CADASIL genç inmenin önemli nedenlerinden biri olarak kabul edilmektedir. Erken yaşlarda ortaya çıkan ve ailesel özellik gösteren serebrovasküler olaylarda ayırıcı tanıda düşünülmelidir. Bu vaka sunumunda Notch3 gen analiziyle CADASIL tanısını doğruladığımız genç iskemik inme atağı geçiren bir olguyu sunduk.

OLGU: 56 yaşında erkek 5 yıl önce geçirilmiş iskemik inme öyküsü nedeni ile nöroloji polikliniğimize başvurdu. Nörolojik muayenesinde sol hemiparazisi (3/5) dışında normal sınırlarda olan hastanın öyküsünden migrenöz karakterde başağrısı olduğu, yeni öğrendiği bilgileri unutma, eşyalarını kaybetme ve aşırı sinirlilik yakınmaları olduğu öğrenildi. İskemik inme etyolojisinde eko, holter, karotis vertebral doopler, vaskülit markırları ve trombofili panelinde anormallik saptanmayan hastanın manyetik rezonans görüntüme de yaşı ile uyumsuz yaygın bilateral periventriküler beyaz cevherde birleşme eğilimi gösteren iskemik gliotik sinyal kayıtları mevcuttu. Ayrıntılı öyküde ailesinde de tekrarlayan genç yaşta inme öyküsü öğrenilen hasta CADASIL ön tanısı genetik bölümüne konsülte edildi. NOTCH3 mutasyonu saptandı mutasyonu saptandı.

TARTIŞMA: CADASIL, auralı migren, subkortikal iskemik inme, demans veya duygu durum bozukluğu öyküsüyle birlikte bilateral periventriküler beyaz cevher lezyonları olan genç-orta yaş grubu hastaların ayırıcı tanısında mutlaka düşünülmelidir. Pozitif aile öyküsü önemlidir

PB35

KAPSÜLER UYARI SENDROMU: İKİ OLGU

[1]**Mevrehan Dilber Köktürk**, [1]**Aygül Güneş**

[1]Bursa Yüksek İhtisas EAH

GİRİŞ: Kapsüler uyarı sendromu, internal kapsülde iskemiye bağlı olarak ortaya çıkan tekrarlayıcı fokal nörolojik hadise olarak tanımlanmakta olup kortikal semptom görülmez. Kapsüler uyarı sendromunu, 24 saat içinde en az 3 atağın olduğu, ataklar arasında kliniğin tamamen düzeldiği, yüz, kol ve bacak bölgelerinden en az ikisini içeren sensorimotor laküner sendrom ya da motor laküner sendrom olarak tanımlayabiliriz. Tekrarlayan ve çok sık dalgalanma gösteren laküner tipte bir geçici iskemik atak şekli olup artmış inme riski mevcuttur.

AMAÇ: Kapsüler uyarı sendromunu klnik prezentasyonu, tanınması ve kalıcı inmenin önlenmesi açısından güncel literatür eşliğinde ele almayı amaçladık.

GEREÇ VE YÖNTEM: 2022 yılı içerisinde kliniğimize başvuran 2 olguda kapsüler uyarı sendromu klinik prezentasyonu sunulmuştur.

SONUÇ: Kapsüler uyarı sendromu, tekrarlayan ve çok sık dalgalanma gösteren, sonrasında kliniğin tamamen düzeldiği, laküner tipte bir geçici iskemik atak şekli olup inme riski yüksektir. (4) Bir ön sistem GİA'sı olan bu sendromda, kapsüla internanın laküner infarktı görülür. Önemli özelliklerinden birisi diffüzyon MR görüntülemede infarktın görülebilmesi rağmen kliniğin tamamen düzelmesidir.

TARTIŞMA: Kapsüler uyarı sendromu tedavisinde kesin bir ortak görüş sağlanmış değildir.(3) Antiagregan ilaç kullanımı yanında statinlerin, antilipidemik ve endotel disfonksiyonuna karşı olumlu etkileri nedeniyle önerilmektedir.(3) Her iki olgumuzda da hiperlipidemi söz konusu olup statin tedavisi düzenlenmiştir. Antiplatelet ve antiagregan tedavinin birbirine üstünlüğü ve birlikte kullanılması üzerine literatürde yeterli veri yoktur. Kapsüler uyarı sendromu yüksek inme riski, tipik klinik prezentasyonu ve anatomik lokalizasyonu nedeniyle tekrarlayan, sık dalgalanan inme olgularında gözden kaçırılmamalıdır.

PB37

SEREBELLAR ATAKSİ İLE PREZENTE BİR SEREBROTENDİNÖZ KSANTOMATOZİS OLGUSU

[1]Nazlı Gamze Bülbül, [2]Uğur Burak Şimşek, [2]Ercan Köse, [3]Serkan Demir, [1]Rıfat Erdem Toğrol, [4]Alp Dinçer, [1]Mehmet Fatih Özdağ

[1]Sultan Abdülhamid Han Eğitim ve Araştırma Hastanesi Nöroloji Kliniği
[2]Ankara Gülhane Eğitim ve Araştırma Hastanesi Nöroloji Kliniği
[3]Sancaktepe Şehit Prof. Dr. İlhan Varank Eğitim ve Araştırma Hastanesi Nöroloji Kliniği
[4]Acıbadem Üniversitesi Tıp Fakültesi Radyoloji Anabilim Dalı

GİRİŞ: Serebrotendinöz ksantomatozis (CTX) nadir ve otozomal resesif geçişli bir lipid depo hastalığıdır. CYP27A1 mutasyonuna bağlı olarak, kolesterolü safra asitlerine çeviren sterol-27-hidroksilaz enzim eksikliğine neden olmaktadır. Bunun sonucunda dokularda kolesterol birikimine neden olmaktadır. Bu birikimler de santral sinir sisteminde, tendon, deri, akciğer ve kemiklerde görülebilmekte ve ksantom adını almaktadır. Ksantomlar, hastaların yaklaşık %70'inde görülmektedir. Burada, serebellar bulgular ile karakterize ve ksantomu olmayan bir serebrotendinöz ksantomatozis olgusu, literatür eşliğinde tartışılmıştır.

OLGU SUNUMU: Otuz beş yaşında erkek hasta, iki yıldır giderek artan denge kaybı, konuşma bozukluğu ve davranış değişiklikleri olması üzerine polikliniğimize başvurdu. Özgeçmişinde febril konvülziyon, yedi yaşında iken nefrektomi ve bilateral prematüre katarakt operasyonu olduğu öğrenildi. Soygeçmişinde anne-baba akrabalığı mevcuttu. Nörolojik muayenesinde, ağır dizartrik verbal çıkışı mevcuttu. Motor kas gücü alt ekstremite proksimallerinde 4/5 olarak değerlendirildi ve derin tendon refleksleri bilateral global canlı idi. Bilateral aşil klonusu ve Babinski işareti pozitifti. Üst ve alt ekstremitelerde dismetri, disdiadokinezi mevcuttu, taban genişliği açık ve ataksik yürüyüşü olduğu tespit edildi. Laboratuvar incemelerinde direkt bilirübin düzeyi artmıştı. EMG incelemesi kronik sensörimotor polinöropati ile uyumlu idi. Manyetik rezonans görüntülemede (MRG) kortikospinal traktus, pons, mezensefalon, talamus ve dentat nükleuslarda T2 ve FLAIR kesitlerde hiperintens lezyonlar görüldü. Spinoserebellar ataksi açısından yapılan genetik incelemeler negatif olarak sonuçlandı. Ön tanı olarak serebrotendinöz ksantomatozis (CTX) düşünülerek dış merkeze kan örneği gönderildi. Plazma kolestanol düzeyi ve kolesterol prekürsörlerinde artış olduğu şeklinde sonuçlandı ve CTX ile uyumlu bulundu. Genetik analiz sonucunda da CYP27A1 gen mutasyonu tespit edildi.

TARTIŞMA: Serebrotendinoz ksantomatozis çoğunlukla çocukluk çağında epilepsi, mental retardasyon, katarakt ve kronik diyare ile karşımıza çıkabilmektedir. Yetişkin çağda ise serebellar ataksi, polinöropati, kognitif etkilenme, psikiyatrik bulgular ve ekstrapiramidal tutulum şeklinde belirti verebilmektedir. Ksantomlar tüm CTX olgularının %70'inde görülmektedir. Bu olgu, serebellar ataksinin nadir fakat, eğer erken tespit edilebilirse tedavi edilebilir bir nedeni olan CTX'in önemini vurgulamak adına tartışmaya değer bulunmuştur.

PB39

ALZHEİMER HASTALIĞI VE VASKÜLER DEMANSI OLAN HASTALARDA CX3CL1 DÜZEYLERİNİN PATOGENEZDEKİ ROLÜ VE BİLİŞSEL FONKSİYONLAR ÜZERİNE ETKİLERİNİN İNCELENMESİ

[1]Ceyla İrkeç, [2]Tuba Kuz, [1]Esra Eruyar, [3]Işıl Fidan

[1]Lokman Hekim Üniversitesi Tıp Fakültesi, Nöroloji Anabilim Dalı, Ankara
[2]Sağlık Bilimleri Üniversitesi Tıp Fakültesi, Nöroloji Anabilim Dalı, Ankara
[3]Gazi Üniversitesi Tıp Fakültesi, Mikrobiyoloji Anabilim Dalı, Ankara

GİRİŞ: Alzheimer hastalığı (AH) ve vaskuler demans (VaD) klinik bulgular açısından benzemekle birlikte nöropatolojik olarak farklılıklar göstermektedirler. AH'de amiloid-beta(A-beta) ve tau birikimi nöroinflamatuar yanıtlar üzerinden sinaptik ve nöronal kaybı tetikleyerek nörodejenerasyona neden olmaktadır. VaD'de ise iskemik, hemorajik, hipoksik lezyonlar sonucu gelişen vasküler inflamasyon tarafından tetiklenen nörodejenerasyon üzerinde durulmaktadır. Nöroinflamatuar durumlarda, kemokin ailesinin bir üyesi olan CX3CL1,nöron ve mikroglia etkileşiminde önemli bir köprü konumunda olup, CX3CL1/CX3CR1 aksı nöron-glia sinyalizasyonunu düzenleyerek anti-inflamatuar kemokin sentezine katkıda bulunmaktadır. Nöronlarda eksprese edilen CX3CL1, mikroglia regulasyonu üzerinden A-beta degredasyonu, tau fosforilasyonu, proinflamatuar gen inhibisyonu, nörogenez ve nöronal kaybın önlenmesinde rol almaktadır. Hipokampal nöronlardaki ekspresyonunun yüksek oluşu,bilişsel fonksiyonlarda ve öğrenmede önemli rol oynadığını göstermektedir. Yapılan çalışmalarda AH'da serum RANTES ve CX3CL1 düzeylerinin azaldığı,IL-8 ve MCP-1 seviyelerinin yükseldiği gösterilmiş olup, VaD'ta ise beyin dokusunda IL-8 düzeyinde azalma, serumda kemokin benzeri bir protein olan FAM19A5 seviyesinde artış saptanmış, CX3CL1 ile ilgili bir çalışmaya rastlanmamıştır.

AMAÇ: Çalışmamızda, AH'de kısıtlı sayıda araştırma bulunan, VaD'de henüz incelenmemiş olan CX3CL1 serum düzeyleri AH, VaD ve sağlıklı kontroller arasında karşılaştırılarak patogenezdeki rolü ve bilişsel fonksiyonlar üzerine etkileri incelenmiştir.
MetodÇalışmaya 14 hafif, 16 orta, 12 ileri AH, 18 VaD ve 30 sağlıklı birey katılmıştır.Serum CX3CL1 düzeyleri ELİSA yöntemiyle ölçülmüştür. İstatistiksel analiz IBM SPSS 21 ile değerlendirilmiştir.

SONUÇ: AH'li hastalarda serum CX3CL1 düzeyleri, VaD ve kontrollere göre istatistiksel olarak çok önemli derecede düşük bulunmuştur ($p<0.01$). VaD gurubu kontrollerle karşılaştırıldığında fark önemsiz olarak saptanmıştır($p>0.005$).Hafif ve orta dereceli AH gurubunda ileri AH gurubuna göre önemli derecede yüksek olarak saptanmıştır ($p<0.05$). CX3CL1 düzeyleri MoCA değerleriyle çok yüksek derecede korelasyon göstermiştir ($p<0.01$).

TARTIŞMA: CX3CL1, aktive mikroglialarda bulunan proinflamatuar gen ekspresyonunu azaltmak için reseptörüyle (CX3CR1) direkt ilişki kuran tek kemokindir. Bu fonksiyonlarıyla santral sinir sisteminde (SSS) nörotoksisiteye karşı intrinsik inhibitör ve nöroprotektif kemokin olarak rol almaktadır. Hipokampal nöronlarda ekspresyonunun yüksek olması,bilişsel fonksiyonlarda önemli rol aldığını göstermektedir. Çalışmamızda CX3CL1'in ileri AH gurubunda önemli derecede azalması, VaD gurubu ve kontroller arasında fark bulunmaması, MoCA değerleriyle yüksek düzeyde korelasyon göstermesi, AH ve VaD patogenezinde moleküler düzeyde farklı mekanizmalar olabileceğini, bilişsel bozukluk ve nörodejenerasyon progresyonunu takip için kullanılabileceğini ve tedavide yeni bir hedef olabileceğini düşündürmektedir.

PB43

İLERİ YAŞ NÖRONAL MİGRASYON ANOMALİ OLGUSU

[1]Mustafa Çam, [2]Koray Çetin

[1]Çanakkale Onsekiz Mart Üniversitessi
[2]Çanakkale Onsekiz Mart Üniversitesi

GİRİŞ: Santral sinir siteminin kongenital anomalileri mortalite ve morbiditesi yüksek ve ender olmayan malformasyonlardır. Doğum sonrası ve çocukluk döneminde bulgu vermeyen olgumuz beyin MR görüntülemede Şizensefali olarak düşünülmüştür.

OLGU: 45 yaşında erkek hasta sağ gözde görme azlığı şikayeti ile başvurdu. Özgeçmişinde doğumunda herhangi bir sorun olmadığı öğrenildi. Anne ve baba arasında akrabalık mevcut değildi. Nöbet öyküsü bulunmamaktaydı. Nörolojik Muayenesinde sağ görme alanında bozukluk mevcuttu. Kas gücü ve DTR'leri normal idi. Beiyn MRında sağ lateral ventrikül temporal-oksipital horn ve atriyum komşuluklarında ventriküle doğru protrude görünümde gri madde heterotopileri izlendi. Ayrıca sağ temporal lobda yaygın polimikrogri görünümleri ile 3.ve lateral ventriküller normalden geniş izlenmiş olup asimetrik görünüm saptandı. Ön planda Radyoloji Bölümünün de görüşü alınarak şimdiye kadar saptanmamış Şizensefali tanısı düşünüldü.

TARTIŞMA VE SONUÇ: Santral sinir sisteminin kongenital anomalileri, genetik ya da genetik olmayan çeşitli nedenlerle ortaya çıkabilen, mental gerilik, epilepsi, serebral palsi, işitme-görme sorunları başta olmak üzere mortalite ve morbiditesi yüksek nörolojik sorunlara neden olabilen gelişimsel malformasyonlardır. Şizensefali, serebral hemisfer boyunca uzanan, hemen hemen simetrik, bilateral yarık olarak tanımlanmıştır. Bu tip kortikal gelişimsel malformasyonlarda klinik bulgular değişkendir ve etkilenen alanın fonksiyonuna bağlı olarak mental-motor gerilik ve epilepsiden, fokal nörolojik bozukluklara kadar geniş bir aralığa sahiptir. Klinik bulgular etkilenen alanın fonksiyonuna bağlı olarak değişkendir. Tanıda tercih edilen yöntem manyetik rezonans görüntülemedir. Olgumuz ileri yaşa kadar klinik bulgu vermemesi ve kranial görüntüleme sonrası tanı konması nedeniyle sunulmuştur.

PB44

GABA-R VE CASPR ANTİKORU BİRLİKTELİĞİ GÖRÜLEN NADİR BİR ENSEFALİT OLGU SUNUMU

[1]Ebru Hatun Uludaşdemir, [1]Özdem Ertürk Çetin, [1]Serkan Demir

[1]SBÜ Sancaktepe Şehit Prof. Dr. İlhan Varank EAH Nöroloji Kliniği

GİRİŞ: Otoimmün ensefalit, beyinde sinaptik veya ekstrasinaptik antijenlere karşı gelişen otoantikorlara bağlı gelişen heterojen bir grup inflamatuar hastalıktır. Etkilenen bölgeye bağlı olarak bellek kaybı, epileptik nöbet, davranış değişikliği, psikiyatrik bulgular, hareket bozuklukları gibi farklı klinik tablolar ile karşımıza çıkabilmektedir. Farklı antikorlara bağlı gelişebilmektedir. Burada psikiyatrik bulgular ve epileptik nöbet ile başvuran ve GABA-R ve CASPR antikor pozitifliği saptanan bir olgu sunulacaktır.

OLGU: 67 yaşında erkek hasta, epilepsi polikliniğine yaklaşık 3 ay önce başlayan nöbet geçirme, davranış değişikliği, görsel halüsinasyonlar, ajitasyon olması üzerine başvurdu. Nöbet önleyici ilaç kullanımına rağmen nöbetleri devam etmekteydi ve status epileptikus nedeniyle bir kere yoğun bakım yatışı olmuştu. Nörolojik muayenesinde bilinç uykuya meyilliydi, güç kooperasyon kuruluyordu ve yer ve zaman oryantasyonu bozuktu. Kontrastlı Beyin MRG'de kronik atrofi ve iskemik gliotik odaklar dışında patoloji saptanmadı. EEG'sinde yaygın, orta amplitüdlü 5-7 Hz teta dalgaları görüldü. Beyin omurilik sıvısı biyokimyasal ve mikrobiyolojik inceleme bulguları normal sınırlar içerisindeydi. Otoimmün ensefalit ön tanısı ile istenen panelde GABA-R ve CASPR pozitifliği görüldü. Hastaya IVIG tedavisi başlandı. Malignite taraması için yapılan toraks bilgisayarlı tomografisinde de akciğerde kitle saptanması üzerine pozitron emisyon tomografisi yapıldı. Bulgular sağ akciğer bazalinde malignite lehine değerlendirildi. Yapılan biyopsi sonucu ön planda yüksek dereceli nöroendokrin tümör lehine değerlendirildi. Onkolojik tedavisi başlayan hasta tedavinin 3. ayında exitus oldu.

TARTIŞMA VE SONUÇ: GABA-R antikoruyla ilişkili olarak en sık, nöbetler, sonra psikiyatrik ve bilişsel bulgular izlenmektedir. Malignite ile birlikteliği %50-80 oranlarında bildirilmiştir. CASPR antikoruyla ilişkili otoimmün ensefalit farklı klinik bulgular ile ortaya çıkabilir. Hem santral hem periferik sinir sistemi ile ilgili bulgular ortaya çıkabilir. Paraneoplastik olarak küçük hücreli akciğer kanseri eşlik edebilir. İki antikorun birlikteliği literatürde nadirdir. Bu olgu sunumu ile, dirençli nöbetleri ve psikiyatrik bulguları olan hastalarda otoimmün/limbik ensefalitlerin akılda tutulması ve paraneoplastik etiyolojinin taranmasının önemine dikkat çekmek istedik.

PB48

SKLERODAKTİLİ BENZERİ TABLO İLE GELEN VE PSP TANISI ALAN OLGU SUNUMU

[1]Yeşim Güzey Aras, [1]Mustafa Karabacak, [1]Şule Dalkılıç

[1]Sakarya Üniversitesi Eğitim ve Araştırma Hastanesi Nöroloji Kliniği

GİRİŞ: Sklerodaktili uzun süreli Raynaud fenomenine bağlı olarak gelişen parmak derisinde düzleşme, parlaklık ve ciltaltı dokularının kaybı ile giden parmaklarda gerginlik ifade edilen bir durumdur. Progresif supranükleer palsi (PSP) oftalmopleji, psödobulber paralizi, bradikinezi ve rijidite gibi parkinsoniyen semptomların yanında, davranışsal ve bilişsel bulgularında eşlik ettiği bir hastalıktır. PSP diğer hareket bozuklukları karışabilmekte ve sıklıkla yanlış tanı almaktadır. Burada İdiyapatik Parkinson Hastalığı ön tanısı ilşe tedavi edilirken kliniğimize refere edilen ve takipler sonrasında Progresif Supranükleer Palsi tanısı alan bir olgu sunulmuştur.

OLGU: 72 yaşında erkek hasta Hareket Bozukluıkları Polikliniğimize hareketlerde yavaşlama, her iki elinde kalıcı postür bozukluğu ellirnin kullanamama şikayetleri ile dış merkezden refere edilmiş. Hastanın özgeçmişinde HT ve 1999 yılında hemorajik inme geçirmiş ancak sekelsiz iyileşme mevcuttu. Özgeçmişinde anne ve babada HT mevcuttu. Hikayesinxde yaklaşık 8 yıl önce yolda yürürken denge bozukluğu geriye doğru düşmeleri olması nedeni ile başvurdukları merkezde İdiyopatik Parkinson Hastalığı tanısı aldığı ve tedavi düzenlendiği öğrenildi. Zaman içerisinde hastanın bu bulgularına unutkanlık eklenmiş. Yakınlarının ifadesine göre hastaya o dönemde Levodopa başlanmış ancak kısmi etki görülmüş. Hastanın bu şikayetlerine konuşmada bozulma, yutma güçlüğü özellikle sıvı gıdalara karşı denge bozukluğu eklenmiş. Düşmeleri daha da artmış. Son 1 yıl içinde her iki elde şekil bozukluğu, ellerinin açamama, parmaklarını hareket ettirememe, kendi işini gücünü yapamama, hareketlerde daha da yavaşlama, yatakta dönememe gelişmiş. Levodopa dozu arttırılmış ancak hasta fayda görmemiş ve Hareket Bozuklukları Polikliniğimize refere edilmiş. Nörolojik Muayenesinde bradimim, bradikinezi, bilateral ve aksiyal kaslarda belirgin rijidite, her iki gözde belirgin yukarı bakış kısıtlılığı, postüral instabilite ve ellerde şekil bozukluğu parmaklar primer pozisyonda fleksiyon postürülde saptandı. Kranial mrı da minimal bir mezensefalon atrofisi dışında özellik saptanmadı. Bu bulgularla hastada Progresif Supranükleer Palsi düşünüldü. Levadopa dozu arttırıldı, Asetil kolin reseptör blokeri başlandı, yürüme ve denge açısından fizyoterapi programına alında. 1 ay sonraki kontrolünde hastanın hareketlerde yavaşlama, yatakta dönememe ve dgeriye doğru düşme şikayetlerinde kısmen gerileme saptandı.

TARTIŞMA: Progresif supranükleer palsi (PSP) oftalmopleji, psödobulber paralizi, bradikinezi ve rijidite gibi parkinsoniyen semptomların yanında, davranışsal ve bilişsel bulgularında eşlik ettiği bir hastalıktır Hastalığın başlangıç yaşı sıklıkla 60-65 arasıdır ve sıklığı cinsiyetler arasında farklılık göstermez. PSP hakkında yeterli bilgi birikimi olmasına rağmen, doğru ve güvenilir tanı için herhangi bir biyolojik belirteç yoktur, doğru tanı için klinik veriler hala çok önemlidir. Semptomların başlangıcından tanı konulana kadar geçen ortalama süre 3,6 - 4,9 yıldır. Bizim hastamızda da tanı 8 yıl sonra konulabilmiştir.

PB50

KLADRİBİN TEDAVİSİ SONRASI VARİSELLA ZOSTER VİRÜS (VZV) REAKTİVASYONU: ZONA ZOSTER OLGUSU

[1]Gülgün Uncu, [1]Zeynep Özözen Ayas, [2]Ali Uncu, [3]Hakan Ayas

[1]Sağlık Bilimleri Üniversitesi, Eskişehir Şehir Sağlık Uygulama ve Araştırma Merkezi, Dahili Tıp Bilimleri Bölümü, Nöroloji Bölümü
[2]Eskişehir Şehir Hastanesi Tıbbi Biyokimya Bölümü
[3]Eskişehir Şehir Hastanesi Anestezi ve Reanimasyon Bölümü

GİRİŞ: Kladribinin adeonozin deaminazı inhibe ederek etki eden sentetik bir pürin analogudur. Parenteral formları uzun yıllardan beri tüylü hücreli lösemi ve B hücreli kronik lenfositik lösemi tedavisinde kullanılmaktadır. Oral formu Multipl Skleroz (MS) tedavisinde kullanılmak üzere geliştirilmiştir. Bugün için MS'de alemtuzumabla birlikte immün yenileyici (immune reconstructionreset) tedavilerden biri olarak anılmaktadır. Kladribin ile ilişkili cilt reaksiyonlarıın genel insidansı yüksektir. Her üç hastadan biri (%32) en az bir dermatolojik yan etkiden etkilenmiştir. Deri reaksiyonları en yaygın olarak uygulamadan sonraki 3 ay içinde ortaya çıkar. Bunlar saç incelmesi, deri döküntüsü, kaşıntı, geçici mukozit ve nadir olarak likenoid döküntü olarak sıralanabilir. Akut cilt reaksiyonları genellikle geçici iken spontan olarak ya da steroidler ve /veya antihistaminikler ile tedaviyi takiben düzelir. Tedaviden 3 ay sonra oldukça nadir olarak alopesi areata ve lökositoklastik vaskülit gibi geç reaksiyonlar görülebilir. Kladribin ile Herpes enfeksiyon sıklığı artmaktadır. Herpetik enfeksiyonların %94.7 'sinin lenfopeni döneminde ortaya çıkması nedeniyle yakın lefosit takibi ve lenfosit sayısının 200 hücre/mcL altında saptanan hastalarda antiherpes profilaksisinin uygulanabileceği akılda tutulmalıdır. VZV rekativasyonunun insidansı , HSV enfeksiyonuna göre düşük lenfosit sayıları ile daha yakın ilişkilidir. Bizde sizlerle kladribin tedavisi sonrasında gelişen Zona Zoster olgumuzu paylaşarak literatüre katkı sağlamayı amaçladık.

OLGU: Multipl Skleroz (MS) tanısı ile takipli 27 yaşında erkek hasta yüz ve boyun bölgesinde yeni gelişen döküntülü lezyonlar ile MS polikliniğine başvurdu. Özgeçmişinde hasta ilk olarak 2013 yılında geçirdiği bir trafik kazası sonrasında dış merkezde çekilen kranial MR tetkikleri ile nörolojiye yönlendirilmiş. Dış merkez nöroloji kontrolleri sonrasında Radyolojik İzole Sendrom tanısı almış. MR takipleri planlanmış. 2018 yılında güçsüzlük yorgunluk inkontinans ve empotans yakınması ile nöroloji polklinik başvurusu sonrasında yapılan kranial MR tetkikinde supratentorial seviyede periventriküler ve subkortikal beyaz cevher alanlarında birleşme eğilimi gösteren yer yer korpus kallosuma dik olarak seyireden belirgin kitle etkileri izlenmeyen belirgin perifokal ödemleri dikkati çekmeyen multıpl T2 ağırlıklı serilerde hiperintens odaklar ,kontrastlı serilerde ventriküler kesitlerde sağda frontal lob subkortikal beyaz cevherinde 4mm çapında kontrastlanan bir odak saptanan, BOS bakısında OKB tip 2 pozitif bulunan hastaya 5 gün IVMP tedavisi sonrasında MS tanısı ile teriflunomid tedavisi başlanmış. Tedavi altında iken denge problemleri gelişen, yürüme mesafesi azalan, empotans ve inkontinans yakınması artan hasta kliniğimiz MS polkliniğine başvurusu sonrasında 2021 yılında kladribin tedavisine geçildi. Hasta kladribin tedavisi 2. Yıl 2. dozundan 2 hafta sonrasın da yüz ve boyun bölgesinde yeni gelişen döküntülü lezyonlar ile MS polikliniğine başvurdu. Dermatoloji konsültasyonu sonrasında 'Zona Zoster' tanısı alan hastaya valasiklovir 3000 mg/gün tedavisi başlandı. 7 günlük oral tedavi ardından yaklaşık 3 haftalık izlemde ek

yakınması gelişmeyen, lezyonları gerileyen, ağrı tariflemeyen hasta MS poliklinik takibine devam edildi.

SONUÇ: Kladribin tedavisi, yüksek aktif MS hastaları için iyi tolere edilen ve etkili bir tedavi seçeneğidir. Kladribin ile ilişkili cilt reaksiyonlarının genel insidansı yüksektir. Tedavi öncesinde VZV IgG düzeyleri ve aşılanması yapılsa dahi lenfosit sayısında azalma ile VZV reaktivasyonu gözlenebilmektedir. Kladribin tedavisi almış ve/veya almakta olan hastalarda uzun dönem izlenimler yeni gelişen cilt reaksiyonlarının takibi, aşılanma ve oral antiviral profilaksi önerileri açısından yol gösterici olacaktır.

PB51

KLİNİK VE GÖRÜNTÜLEMENİN ATİPİK SEYRETTİĞİ OLASI OTOİMMÜN ENSEFALİT OLGUSU

[1]Esra Taşkıran

[1]SBÜ Antalya Eğitim ve Araştırma Hastanesi, Nöroloji Kliniği

GİRİŞ: Otoimmün ensefalitler oldukça değişken klinik gösteren ve nörolojik hastalıkların ayırıcı tanıları arasında en sık değerlendirilen hastalıklardan biridir. Sıklıkla mental durum değişikliği,psikiyatrik semptomlar,unutkanlık,nöbetler ve hareket bozukluklarıyla prezente olur .Anti NMDAR,anti LGI1,anti CASPR2 , Glutamic Acid Decarboxylase(GAD) ilişkili ensefalitler en sık klinik formlarıdır.

OLGU: Romatoloji polikliniği tarafından seronegatif romatoid artrit tanısıyla takipli hasta baş ağrısı şikayetiyle nöroloji polikliniğinde değerlendirildi.Ek nörolojik yakınması olmayan ve nörolojik muayenesi intakt olan hastanın kranial MRG T2 kesitlerde meningeal tutulumun olmadığı bilateral frontal ve paryetal lobda geniş, kontrast tutulumu ve ödem etkisinin olmadığı lezyonlar izlendi.EEG normal olan ve BOS açılış basıncı 12 cm H_2O ,protein 64 mg/dl,glukoz 85 mg/dl (KŞ:100mg/dl).Direk bakıda özellik yoktu.BOS otoimmünensefalit paneli ,MOG ,oligoklonal bant tip 1 negatifti.Yaklaşık 2 yıllık takibi yapılan hastada ek klinik şikayet olmaksızın 6 aylık aralarla alınan kranial mrglerde lezyonların aralıklı regrese olup tekrar aynı natürde lezyonların farklı bölgelerde oluştuğu görüldü.Olası otoimmünensefalit olarak değerlendirildi.Hastaya bilgi verildi fakat hasta pulse steriod,plx kabul etmedi. Ritüksimab planlanlanan hastadan onam alınamadı.Tedavisiz takip edilmekte.

SONUÇ: Gerek klinik gerekse görüntülemelerde negatif seyreden otoimmün ensefalit olguları bildirilmekle beraber BOS negatif olgular da eşlik etmektedir.Biz burada tanı süreci zorlayıcı olan otoimmün ensefalitlerin daha da karmaşıklaşabileceğinin göz önünde bulundurulmasına işaret etmek istedik.

Kaynaklar: 1-Granerod J, Ambrose HE, Davies NW, et al.. Causes of encephalitis and differences in their clinical presentations in England: a multicentre, population-based prospective study. Lancet Infect Dis. 2010;10(12):835-44.2- Blinder T, Lewerenz J. Cerebrospinal fluid findings in patients with autoimmune encephalitis-A systematic analysis. Front Neurol. 2019;10:8043-Reiber H. Flow rate of cerebrospinal fluid (CSF)—a concept common to normal blood-CSF barrier function and to dysfunction in neurological diseases. J Neurol Sci. 1994;122(2):189-203.4- Jacobi C, Lange P, Reiber H. Quantitation of intrathecal antibodies in cerebrospinal fluid of subacute sclerosing panencephalitis, herpes simplex encephalitis and multiple sclerosis: discrimination between microorganism-driven and polyspecific immune response. J Neuroimmunol. 2007;187(1-2):139-146. 5-Auer M, Hegen H, Zeileis A, Deisenhammer F. Quantitation of intrathecal immunoglobulin synthesis—a new empirical formula. Eur J Neurol. 2016;23(4):713-721

PB53

ESKİŞEHİR OSMANGAZİ ÜNİVERSİTESİ TIP FAKÜLTESİNDE TAKİP EDİLEN NMOSD VE MOGAD TANILI HASTALARIN HASTALIK PATERNLERİ VE TEDAVİ TERCİHLERİ

[1]Mehmetcan Yeşilkaya, [1]Gülnur Tekgöl Uzuner

[1]Eskişehir Osmangazi Üniversitesi Tıp Fakültesi, Nöroloji Anabilim Dalı, Eskişehir

GİRİŞ VE AMAÇ: NMOSD ve MOGAD santral sinir sisteminin demiyelinizan hastalıklarından olup erken ve doğru tanısı önemli olup; ayırıcı tanıda dikkatli olunmazsa inefektif tedaviyle tekrarlayan ataklarla beraber morbitesi yüksek olan tablolardır. Bu nedenlerden dolayı biz bu bildiride hastanemizde takipli MOGAD ve NMOSD tanılı hastalarda; ilk başvuru semptomlarını, uyguladığımız akut ve ileri süreçteki immünsüpresif tedaviyi sizinle paylaşmak istedik. Bu sayede tanı ve tedavi süresince uyguladığımız yaklaşımı tartışarak, erken tanı ve tedavi süresinde daha etkili bir yaklaşımı amaçladık.

GEREÇ VE YÖNTEM: Hastanemize başvuran NMOSD ve MOGAD tanılı hastalar retrospektif olarak incelenmiştir. Hastane veritabanı kullanılmıştır.

SONUÇ: Hastaları incelediğimizde 9 NMOSD antikor+, 3 MOGAD antikor+, 2 antikor negatif hasta saptadık. NMOSD antikor + olan hastaları incelediğimizde ilk atak olarak 4 hastada longutidunal ekstensif transvers miyelit saptadık. 5 hasta ise monooküler opitik nörit ilk bulgu olarak karşımıza çıktı. Transvers miyelitle takip edilen hastaların ikisinde 1000 mg prednol 5-10 gün verilip, şikayetlerde istenilen remisyon sağlanamaması nedeniyle 5-10 gün plazmaferez tedavisi de uygulanmıştır. Diğer iki transvers miyelit hastasında ise 5-10 gün prednol tedavisi ile istenilen yanıt alındı. Takip sürecinde 2 hastada lezyonların daha uzun ve ilk akut tedavide daha dirençli olmaları nedeniyle ritüksimab ilk ilaç olarak tercih edildi. Bir hastamızda azotiyopürin ile takip esanasında atak tekrarı olması nedeniyle ritüksimab tedavisini tercih ettik. Bir hastamız ise azotiyopürinle atak geçirmediği için hastanın bu tedaviyle devam etmesi kararlaştırıldı. NMOSD antikor + ve ilk prezentasyonları optik nöritle olan hastaların ilk atak tedavisinde 4 hastada sadece prednol 5-10 arası 1000 mg olacak şekilde uygulandı. Son hastada ise prednol yan etkisi nedeniyle Plazmaferez tercih edildi. Bu hastalarda ilk atak sonrasında tanı alabilen hasta olmadı. Hastaların 2si MS olarak düşünülüp tedavi başlandı. Tekrarlayan ataklar sonrasında NMOSD tanısı aldılar. 2 hasta 2. optik nörit atağında tanı aldı, 1 hasta ise 2. atağını transvers miyelit olarak geçirip tanı aldı. 2 hasta öncelikle azotiyoprinle takip edildi ancak tekrar atak olması nedeniyle ritüksimab tercih edildi. İkinci atağını transvers miyelitle geçiren hastada ritüksimab ilk olarak tercih edildi. MS olarak değerlendirilen hastalarda da mevcut MS tedavisi sonlandırılıp ritüksimaba geçildi. Ritüksimaba geçilen hastalarda tekrar atak gözlenmedi. 3 MOGAD hastamızın 2'sinde ilk atak olarak optik nörit, 1'inde transvers miyelit görüldü. Transvers miyelitle başvuran hasta ilk atağında tanı aldı, 7 gün 1000 mg prednol tedavisi uygulandı. İdamede azotiyopürin tercih edildi, 1 sene efektif doz sonrasında atak olmaması nedeniyle aşamalı olarak 1 yıl içinde tedavi kesildi, tekrar atak olmadı ve kontrol görüntülemelerinde lezoynların gerilediği görüldü. Optik nöritle gelen hastaların biri ilk atağında biri ikinci atağında tanı aldı. İlk atağında tanı alan hasta yakın izlemle immünsüpresif tedavisiz takip edildi, tekrar atak gözlenmedi, diğeri ise rekürren atak olması nedeniyle azotiyopürin ile takip edildi, yeni atak gözlenmedi. İki hastada da atak tedavisinde 1000 mg prednol tercih edildi.

TARTIŞMA: NMOSD ve MOGAD demiyelinizan hastalıkları araştırırken mutlaka ayırıcı tanıda yer alması gereken spektrumlardır. Transvers miyelit daha gürültülü bir tablo olduğu için bu tarz ataklarda tanı daha kolay olup, bioküler optik nöritlerde sıklıkla akla gelse de monooküler ONlarda da bu spektrumları mutlaka düşünmeliyiz. Yanıtsız MS hastalarında geriye dönüp bu spektrumları araştırmak gerekebilir.

PB54

ÇOCUKLUK ÇAĞINDA EPİLEPSİ OLARAK ORTAYA ÇIKAN KAYBOLAN BEYAZ CEVHER HASTALIĞI OLGU SUNUMU VE LİTERATÜRÜN GÖZDEN GEÇİRİLMESİ VANİSHİNG WHİTE MATTER DİSEASE PRESENTİNG AS EPİLEPSY IN CHİLDHOOD A CASE REPORT AND REVİEW OF THE LİTERATURE

[1]Asuman Ali, [2]Orhan Görükmez, [1]Tirdad Setayeshi, [3]Bahattin Hakyemez

[1]Bursa Yüksek İhtisas Eğitim ve Araştırma Hastanesi
[2]Bursa Şehir Hastanesi
[3]Bursa Uludağ Üniversitesi Tıp Fakültesi

GİRİŞ: Kaybolan beyaz cevher hastalığı (KBCH), genetik, ilerleyici ve yaygın serebral etkilenmenin görüldüğü bir hastalıktır. Beynin sadece veya ağırlıklı olarak beyaz cevherini etkileyen en yaygın lökoensefalopatilerden biridir ve "eukaryotic translation Initiation Factor" eIF2B1-5 genindeki resesif mutasyonlardan kaynaklanır. Beyin MR görüntülemesinin lökoensefalopati hastalarının tanısında çok büyük önemi vardır. KBCH da epilepsi oluşabilir, ancak akut durumlar dışında hastalığın baskın belirtisi değildir.

AMAÇ: Çocukluk çağında epilepsi ile başlayan ve tedaviye direnç kazanarak sık tekrarlayan epileptik nöbetleri olan ve KBCH tanısı alan erkek hastayı, kliniği ve MR özellikleri ile literatür verileri ışığında gözden geçirmeyi amaçladık.

METOD: 29 y. daki erkek hasta ilk kez 12 y.da değerlendirilmişti. Birinci derece akraba evliliği olan, 31 yaşındaki annenin dördüncü gebeliğinden yaşayan dördüncü çocuk olarak normal vajinal yolla doğmuştu. Hafif mental retardasyonu vardı ve okuma yazma öğrenememişti. Motor kuvvet kusuru yoktu. 9 y.da epilepsi tanısı almıştı ve antiepileptik tedaviye 12 y.da başlanmıştı. Farkındalığın ortadan kalktığı fokal başlayıp jeneralize olan epileptik nöbetleri oluyordu. Beyin MR görüntülemesinde(13 yaş), tüm serebral hemisferlerde bilateral subkortikal beyaz cevherde miyelinleşmenin gelişmediği ortaya konmuştu. "Flair" ve T2A imajlarda hiperintens, T1A imajlarda hipointens özellik gösteriyordu. Epileptik nöbetlerin giderek sıklaştığı, antiepileptik tedavi dozunun arttırıldığı, üçlü ve son bir yılda dörtlü antiepileptik tedavilere geçildiği halde bilinç kayıplarının gözlendiği epileptik nöbetleri devam ediyordu.29 yaşında ise Acil servisde şuur bulanıklığı, yutma ve yutkunma güçlüğü, sağda belirgin spastik triparezi, motor afazi ve tekrarlayan sağ fokal başlayıp jeneralize olan epileptik nöbetleri dolayısıyla değerlendirildi. Günde 4-5 kez nöbet tanımlanıyordu. Beyin MR (29 y.) görüntülemesinde her iki serebral hemisferde yaygın subkortikal düzeyden derin beyaz cevhere kadar uzanım gösteren T2 ve FLAIR incelemelerde diffüz sinyal intensite artışı izlenmişti. 3.ventrikül ve sol lateral ventrikülde sağa doğru 8 mm lik yer değişikliği ortaya çıkmıştı. Beyin parankiminde BOS'a yakın intensitede kistik malazik alanlar izlenmişti. Beyin MR özellikleri ile KBCH tanısı aldı ve 7 (yedi) gün süreyle parenteral megadoz 1000 mg Metil Prednisolon uygulandı. Tedavinin üçüncü gününden sonra konuşmaya başladı. Sağ hemiparezisi düzeldi ve oral alımı yeterli hale geldi. Spastisitesi azaldı. Sağ kolunu kullanmaya başladı. Bu tedaviyi takiben beş gün süreyle plazmaferez tedavisi de uygulandı. Tedavi sürecinden sonra konuşması yeterli düzeye geldi ve bağımsız yürümeye başladı. Nöbeti olmadı. Ancak bir ay sonra tekrarlayan yeni epileptik nöbetleri oldu ve Aspirasyon Pnömonisi gelişti. Yoğun Bakım süreci

yaşadı. Entübe edildi. YBU de tekrar 7 gün süreyle Plazmaferez uygulandı ve Plazmaferez den yararlandı, şuuru açıldı oral beslenmeye başladı. Ancak iki hafta sonra yeni epileptik nöbet ve takiben pnömoni gelişti ve sepsis ile hasta eksitus oldu. "Kaybolan beyaz cevher hastalığı" tanısıyla moleküler genetik inceleme planlanmıştı ve gerekli çalışma başlatıldı.

SONUÇ VE TARTIŞMA: "Kaybolan Beyaz Cevher Hastalığı" tanısı için radyolojik kriterler "Van der Knaap" ve ark.tarafından tanımlanmıştır. Olgumuz tanımlanan zorunlu MR tanı kriterlerinin tamamını karşılamaktadır. Son birkaç yılda, hastalığın son derece geniş bir fenotipik varyasyona sahip olduğu ve her yaştan insanı etkileyebileceği ortaya konmuştur. Olgumuzun KBCH nın çocukluk çağında başlayan klasik kliniğine uymayan bir olgu olması dikkate değer bulunmuştur. Olgumuzda klinik nörolojik progresyon, tekrarlayan ve status tehdidi yaratan ağır epilepsi nöbetleri ile olmuştur.

PB55

ERGOTAMİN KÖTÜYE KULLANIMI SONUCU BİLATERAL KAROTİS VAZOSPAZMI VE BUNA BAĞLI İSKEMİK SVH OLGUSU

[1]Selma Aksoy, [1]Yıldızhan Şengül, [2]İbrahim Öztoprak

[1]Çanakkale Onsekiz Mart Üniversitesi Tıp Fakültesi Nöroloji Anabilim Dalı
[2]Çanakkale Onsekiz Mart Üniversitesi Tıp Fakültesi Radyoloji Anabilim Dalı

AMAÇ: İskemik inme; beynin bir bölgesinin iskemi nedeniyle etkilenmesi ve fokal serebral fonksiyon kaybına ait belirti ve bulguların hızla yerleşmesi ile karakterize klinik bir sendromdur. Etyolojide; yaş, ırk, cinsiyet gibi değiştirelemeyen risk faktörlerinden hipertansiyon, diyabet, hiperlipidemi gibi değiştirilebilir risk faktörlerine kadar bir çok hastalık ve durum rol oynar. Migren inme için bir risk faktörü olarak bilinmektedir. Bununla birlikte migren tedavisinde kullanılan ergo türevi ilaçların da serebral arterlerde reversible bir arteriyopati tablosuna nadiren neden olabileceği bildirilmektedir. Ergotamin tartarat kötüye kullanımı sonrasında akut iskemik inme nedeniyle takip edilen hastayı nadir görülen bir vaka olduğundan sunmayı amaçladık.

YÖNTEM: Bilinen hipertansiyon ve migren öyküsü olan 57 yaşında kadın hastanın bilinç bozukluğu, baş dönmesi, konuşmada bozulma yakınmaları ile önce dış merkez acil servise başvurduğu yapılan görüntülemelerde akut nöropatoloji izlenmediği öğrenildi. Aynı gün akşam saatlerinde yakınmalarına sağ taraf güçsüzlüğü de eklenmesi üzerine hastanemiz acil servisine başvuran hasta tarafımıza danışıldı. Muayenesinde bilinci açık,kooperasyon kısıtlı,afazik,sağ hemiparezik(2/5 düzeyinde idi.Beyin BT'sinde akut hemorajik bir lezyon saptanmadı,difüzyon MRG'ında sol hemisferde 'watershed' alanlarda dağınık yerleşimli akut iskemik lezyonları izlendi.Laboratuvarında hafif CRP yüksekliği dışında anormallik saptanmadı(CRP 1,3 mg/dl,referans 0-0,5). İntravenöz trombolitik tedavi süre aşımı nedeniyle verilemedi. Antiagren tedavi başlandı. Hastanın mevcut klinik tablosu ve ilk yapılan görüntülemelerde akut iskemi izlenmemesi nedeniyle MSS enfeksiyonu da ayrıcı tanı da düşünülerek tedaviye asiklovir eklendi ve kontrastlı beyin MRG yapıldı. Beyin MRG'da kontrast tutulumu izlenmedi,difüzyon MRG kesitlerde sol MCA alanındaki parçalı infarkt alanının belirginleştiği ve sağ MCA alanında yer yer minör akut iskemik lezyonlar olduğu görüldü. Antiviral tedavi stoplandı. Hemodinamik infarkt olabileceği düşünülen hastada kardiyoemboliyi dışlamak için yapılan elektrokardiyografi normal sinüs ritminde idi,transtorasik ekokardiyografisinde hafif mitral ve hafif triküspit yetmezliği dışında anormallik saptanmadı,24 saatlik ritm holter normaldi.Vasküler patolojileri değerlendirmek için yapılan MRG anjiografisinde bilateral İCA distal segmentlerde vazospazm görüntüsü izlendi. Hastanın öyküsünde ergotamin tartarat etken maddeli migren ilacını çok sık olarak kullandığı, son 15 gündür her gün aldığı, bir hafta kadar önce grip nedeniyle antibiyotik ve parasetamol de eş zamanlı olarak kullandığı öğrenildi. Antiagregan ve İV hidrasyon tedavi verilen hastanın klinik takibinde afazisi düzeldi, sağ hemiparezik(4/5 düzeyinde) olarak Nöroloji ve Fizik tedavi rehabilitasyon hastalıkları poliklinik kontrolüne gelmek üzere taburcu edildi.

TARTIŞMA: Ergotaminin, noradrenerjik ve serotoninerjik agonist etkisiyle arterlerde vazokonstriksiyona neden olduğu bilinmektedir. Muhtemel ergot türevleri ile ilişkilendirilen, sıklıkla ekstremite ve/veya visseral arterleri ilgilendiren iyatrojenik arteriyopatiler literatürde sunulmuştur. Serebral vasküler komplikasyonlar ise daha nadir bildirilmektedir. Bildirilen

vakaların bir kısmı ergotamin tartarat ve bunun yüksek doz kullanımı ile ilişkili gösterilmiştir. Hastaların büyük kısmında klinik tablo hastamızda olduğu gibi hızlı bir şekilde düzelmiştir. Ergot türevlerinin bu tür vasküler komplikasyonlarının mekanizması tam olarak bilinmemekle birlikte bu maddelerin olağan farmakolojik etkisinin daha abartılı olması neticesi gelişen vasküler spazmlarla ilişkilendirilebilir. Fakat bu abartılı etkinin nedeni tam olarak açıklanamamıştır. Hastaların eş zamanlı olarak kullandığı diğer ilaç tedavileri ile metabolik bir etkileşim bunda rol oynayabilir.

SONUÇ: Migren tanısı alan ve tedavi başlanan hastaların özellikle ergo türevi ilaçlar kullanırken daha yakın takip edilmesinin ve ilaç kötüye kullanımının dikkatle sorgulanması ve değerlendirilmesinin, inme ve gelişebilecek diğer periferik vasküler komplikasyonların önlenmesinde önem arzedeceğini düşünmekteyiz.

PB57

KORPUS KALLOSUM SPLENİUM LEZYONU OLAN HASTALARIN KLİNİK, DEMOGRAFİK VE ETİYOLOJİK ÖZELLİKLERİNİN GÖZDEN GEÇİRİLMESİ

[1]Mevrehan Dilber Köktürk, [1]Gizem Güllü, [1]İpek Keskin, [1]Nilüfer Pekel, [1]Demet Yıldız, [1]Ali Özhan Sıvacı, [1]Meral Seferoğlu

[1]Bursa Yüksek İhtisas Eğitim ve Araştırma Hastanesi, Nöroloji Kliniği

GİRİŞ: Korpus kallosum (CC) splenium lezyonları; ensefalit/ensefalopati, geri dönüşümlü splenial lezyon sendromu (RESLES), sitotoksik, enfeksiyöz, metabolik bozukluk, ilaç kullanımı, epilepsi, maligniteler, serebrovasküler olay ve travma gibi çeşitli hastalıklarla ilişkilendirilmiştir.

AMAÇ: Bu çalışmamızda; farklı etiyolojilere bağlı geçici ve kalıcı CC splenium lezyonu olan 10 olgu üzerinden lezyonlarının ayırıcı tanısı, klinik özellikleri ve MR bulgularını tartışmayı amaçladık.

METHOD: Çalışmamıza Haziran 2022-Aralık 2022 tarihleri arasında kliniğimize başvuran ve yapılan incelemeler sonucunda CC splenium lezyonu tespit edilen 10 hasta dahil edildi. Olguların demografik özellikleri, klinik prezentasyonları, etiyolojileri ve Manyetik Rezonans özellikleri incelendi.

SONUÇ: Olgu serimizde 5 olguda geçici, 5 olguda da kalıcı CC splenium lezyonu izlenmiştir. Geçici lezyon izlenen bu vakaların tamamının cinsiyeti erkek ve yaş ortalaması 38 idi. Geçici CC splenium lezyonu 4 hastada sistemik enfeksiyona ve 1 hastada alkolizme sekonder gelişmiş iken; kalıcı CC splenium lezyonu 2 hastada iskemik, 1 hastada septik embolik ve 1 hastada da demiyelinizan hastalığa sekonder gelişmiştir. Hastaların 4'ü şiddetli baş ağrısı, 2'si şuur bulanıklığı, 2'si baş dönmesi, 1'i status epilepticus ve 1'i de şüpheli nöbet geçirme ile başvurdu. Baş ağrısı ile prezente olan 4 vakanın 3'ünde geçici lezyon izlenmiştir.

TARTIŞMA: CC splenium lezyonları nadir görülmek ile birlikte altta yatan birçok etiyolojik faktörün iyi tetkik edilip nedene yönelik doğru tedavi yönteminin belirlenmesi gerekmektedir.

PB58

SPONTAN İNTRAKRANİYAL HİPOTANSİYON: OLGU SUNUMU

[1]Nilgün Çınar, [1]Ezgi Yakupoğlu, [1]Sude Kendirli Aslan, [1]Naci Emre Bolu, [2]Ömer Özçağlayan, [1]Miruna Ateş

[1]Maltepe Üniversitesi Tıp Fakültesi, Nöroloji Anabilim Dalı
[2]Maltepe Üniversitesi Tıp Fakültesi, Radyoloji Anabilim Dalı

GİRİŞ: Baş ağrısı hem acil hem de poliklinik başvurularında sık karşılaşılan bir semptomdur. Pozisyon ile değişen baş ağrısı özellikle ayağa kalkınca kötüleşiyor ise beyin omurilik sıvısının (BOS) volüm kaybına bağlı gelişen intrakraniyal hipotansiyona bağlıdır (1). Bu olgular genellikle iatrojeniktir ve de en sık lomber ponksiyon sonrası gelişir (2). Bu olgu sunumunda ise nadir olarak gözlendiği bildirilen spontan intrakraniyal hipotansiyon olgusu sunulmuştur.

OLGU: 44 yaşında kadın hasta 10 gün önce hafif bir üst solunum yolu enfeksiyonu sonrası başlayan, öksürdüğünde ve güldüğünde şiddetlenen, ense bölgesinde belirgin baş ağrısı nedeni ile polikliniğe başvurdu. Hasta ağrısının özellikle ayakta iken kötüleştiğini yatarken ise daha az şiddette olduğunu belirtti. Baş ağrısına hafif bir bulantı da eşlik etmekteydi. Herhangi bir travma, cerrahi girişim veya lomber ponksiyon hikayesi yoktu. Fizik muayenesi normaldi, kan basıncında veya nabzında ortostatik bir değişiklik yoktu. Hastanın nörolojik muayenesi normaldi. Kardiyak değerlendirmesi normal sınırlardaydı. Göz muayenesi normaldi. Kan tetkiklerinde hafif bir lökositoz haricinde bir özellik yoktu. Hastaya çekilen kontrastlı kraniyal manyetik rezonans görüntülemede (MRG) duranın yaygın, homojen kontrast tuttuğu izlendi ve sağ tarafta hafif tonsiller herniasyon mevcuttu (Resim 1, 2). Spinal MRG'de ise hem servikal hem de torakal segmentlerde dural kontrastlanma mevcuttu (Resim 3, 4). Baş ağrısı özellikleri ve de görüntüleme bulguları beraber değerlendirildiğinde hasta intrakraniyal hipotansiyon olarak değerlendirildi. Tedavide ise mutlak yatak istirahati, sıvı ve kafein uygulandı. 1 hafta sonra yapılan değerlendirmede hastanın şikayetlerinde belirgin bir azalma gözlendi, takibi devam etmektedir.

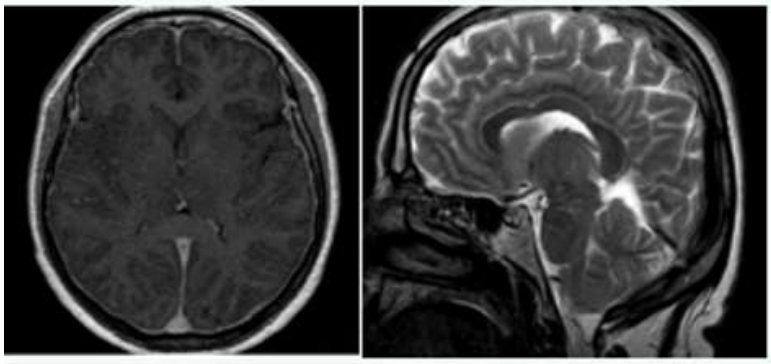

Resim 1, 2

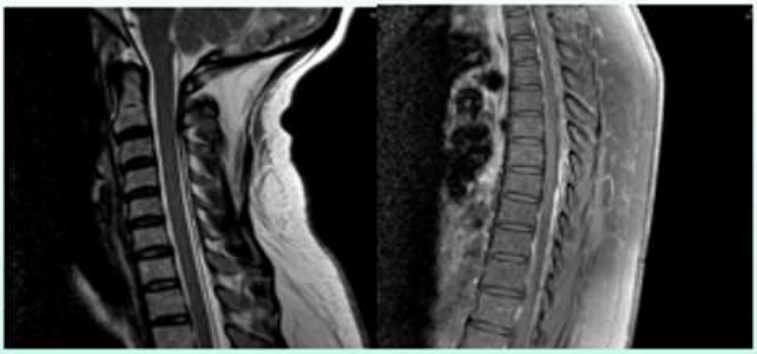

Resim 3, 4

SONUÇ: Spontan intrakraniyal hipotansiyon hem akut hem de kronik baş ağrısına neden olabilen tipik olarak postüral karakterde bir baş ağrısıdır. Hastalar özellikle ayağa kalktıklarına baş ağrılarının kötüleştiğinden yakınırlar. Baş ağrısına görme bozuklukları, boyun ağrısı, bulantı ve kusma da eşlik edebilir. Tanı genellikle dışlama tanısı olarak düşünülmekle birlikte baş ağrısının tipi ve de görüntüleme bulguları birleştirildiğinde kolaylıkla tanı konulabilmektedir (3).

KAYNAKLAR1.McCaig LF, Ly N. National Hospital Ambulatory Medical Care Survey: 2000 Emergency Department Summary. Advance Data from Vital and Health Statistics; no. 326. National Center for Health Statistics; 2002.2.Schaltenbrand G. Normal and pathological physiology of the cerebrospinal fluid circulation. Lancet 1953;1:805– 8.3.Chung SP, Ha YR, Kim SW, Yoo IS. Spontaneous intracranial hypotension. Am J Emerg Med 2003;21:605– 6.

PB59

KLADRİBİN İLİŞKİLİ ERİTEMA MULTİFORME OLGU SUNUMU

[1]Beril Taşdelen, [1]Damla Çetinkaya Tezer, [1]İpek Güngör Doğan, [1]Özdem Ertürk Çetin, [1]Serkan Demir

[1]Sağlık Bilimleri Üniversitesi Şehit Prof. Dr. İlhan Varank Eğitim ve Araştırma Hastanesi, Nöroloji Anabilim Dalı, İstanbul

GİRİŞ: Kladribin sentetik bir pürin analoğu olarak adenozin deaminaz inhibisyonu yapan ve özellikle B lenfosit tüketimi üzerinden etki eden, oral olarak kullanılan, yarı seçici bir immün rekonstitüsyon tedavisidir. Kladribin tedavisi alan çalışma hastalarının yaklaşık %11'inde deri reaksiyonları görülmüş olup sadece 1 hastada şiddetli eritema multiforme gözlenmiştir. Bir hastamızda kladribin tedavisi sonrası dirençli, şiddetli eritema multiforme gelişmesi ve bunun nadir bir durum olması sebebi ile vakamız sunuma değer bulunmuştur.

OLGU: 36 yaşında kadın hasta, optik nörit atağı sonrası multipl skleroz tanısı alarak glatiramer asetat tedavisi ile 2 yıl boyunca takip edilmiş olup kontrol kranial MR görüntülemelerinde yaygın aktif lezyonlar tespit edilmesi üzerine fingolimod tedavisine geçildi. Hastanın fingolimod tedavisi esnasında herhangi bir atak ve MR progresyonu olmamasına rağmen gebelik planı nedeniyle tedavi değişimi için başvurdu. Hastaya tedavi seçenekleri sunulması sonrasında hasta aylık IVMP ile birlikte glatiramer asetat tedavisini tercih etti. Glatiramer asetat tedavisi altında sağlıklı bir doğum gerçekleştiren hastanın doğumdan 8 ay sonra dengesizlik ve ekstremitelerde uyuşma ile prezente olan bir atağı görüldü. Bu atak sırasındaki nörolojik muayenesinde motor zaaf yoktu, fakat sağ hemihipoestezi, bilateral dismetri, intansiyonel ve postural tremor, sol üst ekstremite derin tendon reflekslerinde canlılık tespit edildi ve tandem walk bozuk olarak değerlendirildi. IVMP tedavisi ile belirgin klinik düzelme gözlenen hastanın tekrar gebelik planı olması nedeniyle kendisini profilaktik olarak koruyan fingolimod tedavisini kullanmak istemediğini beyan etti. Bu sebeple hastanın hazırlıkları yapılarak Ocak 2022'de kladribin tedavisine geçildi. İlk aylık kür sonrası belirgin bir şikayeti olmayan hastanın 2. aylık kürden 1 ay sonra şiddetli, oral alımı bozacak düzeyde, oromukozal, faringeal ve ekstremitelerinde yayın eritema multiforme lezyonları geliştiği görüldü. Steroid tedavisi ile klinik olarak iyi yanıt alınan hastanın 6 sonra daha hafif bir şekilde cilt bulguları nüks etti ve tekrar steroid tedavisi verildi. Hasta bu lezyonlar nedeniyle kladribin tedavisinin 2. yıl kürünü almak istemediğini ifade etti. Bu nedenle hastaya natalizumab veya gebelik planından vazgeçmesi halinde fingolimod tedavisine devam etmesi önerildi.

TARTIŞMA VE SONUÇ: Kladribin tedavisi ülkemizde 2. basamak tedaviler arasında pozoloji ve genç kadınlarda gebelik planlaması amacı ile kullanım kolaylığı yaratmaktadır. Fakat her tedavide olduğu gibi hastaların kladribin tedavisi altında da yakın takip edilmeleri gerekmektedir. Eritema multiforme veya onun şiddetli formu olan Steven-Johnson sendromu, kladribin pivotal çalışmalarında sadece bir vakada bildirilmiştir. Bunun dışında literatür bilgisine rastlanmamıştır. Fakat kladribin IV formunun küp bilgisinde bu yan etkiden bahsedilmektedir. Erken teşhisi ile tedavisi mümkün olup, gelişebilecek olası sekonder enfeksiyonlar, kilo kaybı, ya da kozmetik problemler gibi birçok sekelin önüne geçilmesi mümkündür. Kladribin kullanımı ilişki eritema multiforme görülmesinin nadir olması sebebi ile sunuma değer bulunmuştur.

PB61

SUBAKUT KOMBİNE DEJENERASYONU TAKLİT EDEN TRAVMATİK SPİNAL MİYELOPATİ

[1]Esra Eruyar, [1]Ceyla İrkeç

[1]Lokman Hekim Üniversitesi Tıp Fakültesi, Nöroloji Anabilim Dalı, Ankara

GİRİŞ: Spinal kord hasarı önemli bir morbidite nedenidir. Omurga kırığı olduğu zaman tanı koymak kolaydır aksine kemik hasarı olmaksızın spinal kord lezyonu ile seyrederse ve hastalar travma açısından sorgulanmaz ise etyoloji bulunamayabilir. Omurga kırığının radyografik veya bilgisayarlı tomografik özellikleri olmayan travmatik miyelopatisi SCIWORA (Radyografik Anormallik Olmadan Omurilik Yaralanması) olarak isimlendirilir ve nadir görülür. Özellikle posterior kord tutulumu subakut kombine dejenerasyon (SCD) ile karıştırılmasına yol açar. Bu nedenle SCD benzeri lezyonları olan hastalar travmatik myelopati açısından detaylı sorgulanmalıdır.

OLGU: 56 yaşında erkek hasta 4 ay önce 1 metre yüksekten düşme ile başını çarpmış ve bir süre baygın kalmış sonrasında özellikle kollarda, ellerde daha çok olan tüm vücutta uyuşma, dengesizlik ve güç kaybı gelişmiş. Uyuşma şikayeti halen devam eden hasta nöroloji polikliniğinde değerlendirildi. Öz ve soygeçmişinde belirgin özellik yoktu. Nörolojik Muayenesinde tüm ekstremitelerde parestezi, vibrasyon duyusu azalmış ve derin tendon reflekslerinde artma tespit edildi. Çekilen Servikal MRG'de spinal kord içerisinde C2 seviyesinde C5 seviyesine kadar devam eden posterior yarıda yaygın T2A hiperintesiteleri izlendi ve SKD'yi düşündürdü. Posterior kord lezyon etyoloji açısından gönderilen laboratuvar tetkikleri özellikle B12 ve bakır düzeyleri normal geldi. Hastada travma sonrasında bu şikayetlerinin başlaması nedeni ile literatürü destekler şekildde SCD'yi taklit eden travmatik myelopati tanısı koyduk.

TARTIŞMA: Travmatik omurilik yaralanması (TSCI), yüksek morbidite ile ilişkilidir ve genç bireyleri etkileyerek hastalar üzerinde büyük sağlık yükü oluşturarak ciddi ve kalıcı sakatlıklara neden olur. TSCI, radyografi ve bilgisayarlı tomografiye dayanan ve MRG ile doğrulanan, kemik deformitesi ile birlikte travma sonrası nörolojik zayıflığın klinik, radyolojik bir tanısıdır. Radyografik anormalliği olmayan omurilik yaralanması (SCIWORA), erişkinlerde nadiren bildirilen ve radyografik olarak belirgin herhangi bir kırık veya yer değiştirmenin olmaması ile karakterize edilen, SCI'nin bilinen bir şeklidir. MRG ile izlenen ancak direkt grafide lezyon göstermeyen omurilik lezyonları olarak tanımlanır. SCIWORA lezyonlar esas olarak servikal omurgada bulunur, ancak çok daha az sıklıkta torasik veya lomber omurgada da görülebilir, Çocuklarda ve yetişkinlerde omurga yaralanmalarının sırasıyla %6 ila %19'u ve %9 ila %14'ü. Yetişkin SCI vakaları arasında bildirilen SCIWORA insidansı %10 ila %127 arasında değişmektedir ve yüksekten düşme, motorlu araç kazaları ve sporla ilgili yaralanmalar başlıca yaralanma mekanizmalarıdır. SCIWORA'nın epidemiyolojisi ve patofizyolojisi yetişkinler ve çocuklar arasında farklılık gösterir, çoğu yetişkin hasta dejeneratif değişiklikler gösteren radyografik anormallikler ile başvurmuştur. Bu hasta kollarda belirgin olarak tüm vücutta uyuşma şikayeti ile başvurdu. Servikal MRG'de posterior kord lezyonu izlendi. Ayırıcı tanıda sık görülen B12 ve bakır eksikliği bulunmadı. Hastanın şikayetleri yüksekten düşme sonrası başladığı için SCIWORA tanısı konuldu.

PB63

POLİNÖROPATİ KLİNİĞİ İLE BAŞVURAN IG G LAMBDA MONOKLONAL GAMMOPATİ-POEMS OLGUSU

[1]Ümmü Reyyan Çetinkaya, [1]Demet İlhan Algın

[1]Eskişehir Osmangazi Üniversitesi Tıp Fakültesi, Nöroloji Anabilim Dalı, Eskişehir

GİRİŞ: Polinöropati; periferik sinirlerin fizyopatolojik süreçlere bağlı olarak yaygın hasarıdır. Edinsel ve herediter birçok nedene bağlı olabilen, çeşitli klinikle karşımıza çıkabilen bir hastalıktır. Polinöropati ile başvuran genç hastada altta yatan paraneoplastik süreçleri atlamamak açısından bir POEMS olgusu sunuyoruz. Polinöropati, organomegali, endokrinopati, M proteini ve deri değişiklikleri ile karakterize olan POEMS sendromu nadir görülen bir paraneoplastik sendromdur. Genellikle klinik tablo polinöropati ile başlar.

OLGU: 44 yaş erkek hasta mayıs 2022'de 20 gündür ayaklarda kasılma, ayak parmak uçlarında yanma şikayeti ile kliniğimize başvurdu. Şikayetlerine 1 hafta sonra yürüme güçlüğü eşlik etmeye başlamış. Nörolojik muayenesinde alt ekstremitelerde bilateral kas gücü kuvveti 4/5. Üst ekstremite derin tendon refleksleri (dtr) normoaktif, alt ekstremite dtr bilateral alınamadı . Eldiven çorap tarzı parestezi dışında nörolojik muayene olağan idi. 2022 Mayıs Elektronöromiyografi(ENMG): alt ekstremitede belirgin yaygın motor etkilenimin olduğu akut demiyelinizan motor polinöropati ile uyumlu bulundu. Bilateral median F yanıtı uzun bulundu. Tibial F yanıtı alınamadı. Polinöropati ileri araştırma açısından nöroloji servis yatışı yapıldı. Hastada çalışılan CBC, Na ,K, BFT, KCFT,TFT, tümör markerları , crp , sedim , hıv hepatit markerları , brucella lyme sifiliz salmonella markerları normaldi. Lomber ponksiyon incelemesi yapıldı. BOS albümin:76.50 mg/dl, Bos protein : 112.50 mg/dl olup ; diğer değerleri olağandı- hücre saptanmadı. Hastaya 5 gün 0.4 gr/kg/günden 30 gr IVIG tedavisi başlandı. Protein elektroforezinde IGG lambda tipi monoklonal gammopati saptanan hastanın; ANA 1/100-1/320 titrede benekli pozitif saptandı. ANA pozitifliği ve Monoklonal gammopati nedenli dahiliyeye danışılan hasta takipe alındı. IVIG tedavisi sonrası şikayetlerinde kısmi düzelme olan hasta 3 haftada bir IVIG tedavisi verilmesi ve ENMG kontrolü ile taburcu edildi. Taburculuk esnasında nörolojik muayenesi: Alt ekstremite kas gücü früst parezi-eldiven çorap tarzı parestezi -dtr alt ekstremitelerde bilateral alınamadı. Parestezileri nedenli pregabalin 75 mg 1*1 başlandı. 2022 Haziranda tekrar IVIG tedavisi alan hastanın kontrol ENMG' si alt ekstremitelerde yaygın duysal-motor etkilenimin olduğu edinsel demiyelinizan polinöropati olarak değerlendirildi. Romatolojide ek tetkikler için yatışı yapılan hastada malignite tarama açısından PET-CT çekildi. Libido kaybı, hepatosplenomegali ve yaygın lenfadenopati saptanan hastaya POEMS ön tanısı açısından tetkikler yapıldı. Çekilen kontrastlı torakolomber BT 'de T2-T6-T7-T9-T11 vertebralarda, bilateral kotlarda yaygın sklerotik odaklar saptanan hastaya kemik iliği biyopsisi yapıldı. Kemik iliği biyopsi sonucunda granülositik hücre hiperplazisi ve megakaryosit artışı yaptanan hastaya POEMS tanısı konuldu. 2022 Temmuz ENMG: 2022 Haziran ENMG'sine göre elektrofizyolojik ve klinik olarak kötüleşme saptanan hasta plazmaferez planı ile nöroloji servise devir alındı. Nörolojik muayene: Alt ekstremite bilateral 2/5 , dtrler bilateral alınamadı. Dört ekstremitede parestezi- distallerde disestezi dört ekstremitede vibrasyon duyusunda azalma tespit edildi. 5 gün plazmaferez sonrası tedaviden belirgin fayda görmedi. Pregabalin doz düzenlemesi yapıldı.

SONUÇ: Polinöropati saptanan hastalarda altta yatan paraneoplastik bir neden olabileceği unutulmamalı, POEMS tanısının genç hastalarda atlanmaması gereken bir neden olabileceği akılda bulundurulmalıdır.

PB64

PARKYN GEN NOVEL MUTASYON SAPTANAN AİLEVİ PARKİNSON HASTALIĞI

[1]Sibel Güler

[1]Yalova Üniversitesi Tıp Fakültesi Nöroloji Anabilim Dalı

GİRİŞ VE AMAÇ: Otozomal resesif erken başlangıçlı parkinsonizm, ilk kez 1973'te Japonya'da tanımlanmış olup, burada otozomal resesif jüvenil parkinsonizm (ARJP) olarak da adlandırılır, genellikle başlangıçta distoni, hiperrefleksi, dopaya duyarlı distoninin (DRD) aksine] L-dopa tedavisinden kaynaklanan erken komplikasyon ve yavaş progresyon (Yamamura ve ark., ile karakterizedir. PARK2, C-terminal halkası®parmak alanı boyunca bir ubikuitin-protein ligaz olarak işlev gören parkin adlı bir proteini kodlar; mutantlar, kendi kendine her yerde bulunmayı bozmuş ve hem kendi kendine hem de sinaptik veziküllle ilişkili proteinin yapısı bozulmuştur. Olguların sunumu: 37 yaşında kadın hasta, sol ayak baş parmağında titreme şikayeti ile değerlendirildi. Hastanın ilk yakınmalarının 17 yıl önce (20 yaşında) başladığı sonrasında sol dizine ve tüm sol alt ekstremiteye ve sol koluna titremesinin yayıldığı öğrenildi. Ancak son iki yıldır sağ kolundaki titremesi daha belirgin olduğu saptandı. Nörolojik muayenesinde sağda daha belirgin olmak üzere her iki elinde postürel ve aksiyon tremoru mevcuttu. Sol alt ekstremite de tremoru daha belirgindi. Baş veya seste tremor mevcut değildi. Özgeçmişinde WES ile genetik analiz yapıldığında MEF geninde AİLEVİ AKDENİZ ATEŞİ ile ilgili taşıyıcılığı saptandı. Yaşadığı köye yakın doğal gaz termik santrali olduğu öğrenildi. Kranial görüntüleme ve EMG'si normaldi. Soygeçmişinde ablasında benzer bulgular (babasının tarafından akraba olan amcasının torununda da) mevcut idi. Ablası 46 yaşında kadın hasta şikayeti çenede, seste ve sol kolda titreme ve yürürken kasılma idi. 22 yıl önce şikayetleri sol vücut yarısında belirgin olarak başladığı belirlendi. Nonmotor semptomlar belirgin değildi. Nörolojik muayenesinde yürümesinde distonik vasıfta kasılmaların eşlik etmekteydi. Kranial görüntüleme ve EMG'si normal idi. Yapılan genetik analiz sonucunda saptanmış olan homozigot, NM_004562.3(PRKN):c.1083+1delG varyantı dbSNP, ClinVar veri tabanlarında rapor edilmemiş bir varyanttır. NM_004562.3(PRKN):c.1083+1delG varyantı HGMD® veri tabanında CD094590 aksesyon numarası ile kayıtlı olup, "Parkinson Hastalığı" fenotipi ile ilişkilendirilmiştir. NM_004562.3(PRKN):c.1083+1delG varyantı ile ilgili yapılan in-siliko analizlerde ACMG-2015 klasifikasyonuna göre "Patojenik / Olası Patojenik – PVS1, PM2, PP5 / PVS1, PM2)", CADD skoru: 35, Mutation Taster; "hastalık yapıcı (disease causing) olarak saptandı. PRKN geni patojenik varyantları, otozomal resessif (OR) kalıtım özelliği gösteren "# 600116 Parkinson disease, juvenile, type 2; PARK2" fenotipi ile ilişkilendirilmiştir. Buradaki homozigot varyant mutasyon c.1083 +1delG (sitozin kaybının homozigot siyah nokta) olarak göstermektedir. Oranın delesyonu patolojik olarak PARK2 geninde 6 kromozomda saptanan homozigot olarak yeni novel bir mutasyon izlenmiştir. Sonuç ve Tartışma: 40 yaşından önce başlayan ailesel juvenil parkinsonizmin otozomal resesif bir formu, Takahashi ve arkadaşları tarafından bir Japon ailesinde tanımlanmıştır. Juvenil başlangıçlı Parkinson hastalığı, klasik geç başlangıçlı Parkinson hastalığından çeşitli yönlerden semptomatik olarak farklıdır, ancak bradikinezi, rijidite ve tremor gibi PH'nin klasik semptomları mevcuttur. Takahashi ve ark. (1994), vakaları olan Japon PDJ hastalarında ailesel oluşumun yaklaşık %40 ila 50 olduğunu ve kalıtım modelinin çoğunlukla otozomal resesif göründüğü yorumunu yapmıştır. Sonuç olarak genetik analizin 50 yaş altı olan Parkinson kliniği bulunan hastalarda yapılması önemlidir. Bu olgular ile PARK2 mutasyonu olan PD olgularında; Genotip-fenotip korelasyonu

olmadığına ve fenotipik değişkenliğin oldukça yaygın (Bileşik heterozigot mutasyonlarda olduğu gibi aynı ailede yer alan olgumuzdaki gibi homozigot mutasyonlarda da…) olduğuna dikkat çekilmiştir. Genetik anabilim dalı ve diğer alanlar ile birlikte multidisipliner yaklaşım ile «aileye mutlaka genetik danışmanlık» verilmelidir.

PB66

IVIG TEDAVİSİNE ANLAMLI YANIT VEREN POSTPOLİO SENDROMU OLGUSU

[1]Esra Ünal, [1]Vasfiye Sezer, [1]Oğuzhan Turhan, [1]Kristina Polat, [1]Abdulkadir Tunç

[1]Sakarya Üniversitesi Tıp Fakültesi, Nöroloji ABD

GİRİŞ: Post-polio sendromu (PPS), poliomiyelit enfeksiyonunu takip eden yıllarda gelişen yeni veya ilerleyici kas zaafı ile karakterize edilen bir durumdur. Öncesinde poliomiyelit enfeksiyonu geçirmiş hastaların yaklaşık yarısında görülür. Hastalık yönetimi çoğunlukla semptomatik ve destekleyici tedaviden ibarettir.

OLGU: 54 yaşında kadın hasta, kliniğimize kol ve bacaklarda son 1 yıl içerisinde progresif güç kaybı şikayeti ile başvurdu. Öyküsünden 9 yaşında poliomiyelit enfeksiyonuna bağlı tetraparezi geliştiği ve bastonla mobilize şekilde hayatını sürdürdüğü öğrenildi. Son 1 yıl içerisinde önce COVID-19 enfeksiyonu geçirmiş, sonrasında ise 3 doz aşı olmuştu. Bu süreçte ilerleyici bir kas gücü kaybı yaşayan hastanın tekerlekli sandalye ile mobilize olmak durumunda kaldığı öğrenildi. Muayenesinde her iki kol hiperabduksiyonda beceriksiz, üst ekstremite kas güçleri proksimal 3/5, distal 2/5 düzeyinde iken altta proksimal 2/5, distalde dorsifleksiyon 3/5, plantar fleksiyon 4/5 düzeyinde değerlendirildi. Ellerde interosseöz atrofileri mevcuttu. DTR canlı idi ve babinski bilateral lakayt yanıtlı bulundu. EMG'si yaygın önkök ön boynuz tutulumu (poliomiyelit sekeli) lehine değerlendirildi. Hastaya endikasyon dışı ilaç kullanım onayı ile 2 gr/kg dozunda IVIG tedavisi 5 günde uygulandı. IVIG tedavisinden 1 hafta sonra kas güçlerinde en az 1 puan artış gözlendi. Yaşam kalitesinde belirgin artış olan hasta, kısıtlı literatür verisi ile 3 aylık ayda 1 kez 1gr/kg IVIG tedavi planı ve fizik tedavi programı ile eksterne edildi.

TARTIŞMA: Post-polio sendromu (PPS), poliomiyelit enfeksiyonuna bağlı akut flaksid paralizi öyküsü olan hastalarda uzun bir stabilite döneminden sonra fonksiyonel bozulma ile birlikte yeni veya ilerleyici kas güçsüzlüğü ile karakterizedir. PPS önceden poliomiyelit geçiren hastaların yaklaşık %20 ila 30'unda görülür. Risk faktörleri arasında akut paralitik enfeksiyon sırasında şiddetli güçsüzlük, geç başlangıç, kadın cinsiyet ve akut düzelmeyi takiben kronik yürüyüş bozukluğu bildirilmiştir. Yorgunluk, PPS'nin en yaygın semptomudur ve hastaların yaklaşık % 80'inde görülür. Progresif kas güçsüzlüğü, PPS'li hastaların çoğunda görülür. Bazı hastalar sıklıkla asimetrik, jeneralize bir zaaf yaşarken, diğerleri egzersiz sırasında fokal güç kaybı ve azalmış dayanıklılık bildirir. PPS'nin klinik tanısı, yeni, ilerleyici kas güçsüzlüğü geliştiren eski bir polio öyküsü olan hastalarda konur. Tanısal süreçte bir diagnostik test bulunmamaktadır. PPS'nin yönetimi öncelikle semptomatik ve destekleyicidir. İntravenöz immün globulin (IVIG), otoimmünitenin patogenezdeki olası ancak kanıtlanmamış rolüne dayanarak PPS için bir tedavi olarak önerilmiştir. Bununla birlikte, mevcut veriler PPS'li hastalarda kesin bir yararı desteklememektedir ve klinik araştırma çalışmaları dışında IVIG'in rolü bilinmemektedir. Olgumuz, PPS tanısı konan olgularda IVIG tedavisinin potansiyel bir seçenek olabileceğini göstermesi bakımından sunulmaya değer görülmüştür.

PB67

PERİFERİK VERTİGO ÖN TANISIYLA İZLENEN WERNİCKE ENSEFALOPATİSİ OLGUSU

[1]Derya Dirisağlık, [2]Emine Şakalar

[1]Eskişehir Yunus Emre Devlet Hastanesi, Nöroloji Kliniği, Eskişehir
[2]Eskişehir Yunus Emre Devlet Hastanesi, Kulak Burun Boğaz Kliniği, Eskişehir

GİRİŞ VE AMAÇ: Wernicke ensefalopatisi (WE) tiamin (B1) eksikliğine bağlı gelişen, okülomotor bulgular, ataksi ve konfüzyon triadının görüldüğü akut veya subakut başlayan bir sendromdur . Bu olguda kbb kliniğinde bppv ön tanısıyla takip edilen, spesifik görüntüleme bulgularının olmadığı ve nöbetin eşlik ettiği, nonalkolik bir WE tartışılacaktır.

OLGU: Hasta 23y erkek, vücut kitle index (vki):18.36 olup alt sınırdaydı. Başvurudan yaklaşık bir hafta önce başlayan baş dönmesi, bulantı şikayetiyle dış merkezde betahistin ve dimenhidrinat başlanmış, ancak şikayetlerde artma olması nedeniyle başvurduğu KBB hekimi tarafından periferik vertigo ön tanısıyla hospitalize edilerek i.v tedavi verilmiş. Muayenesinde bilateral timpanik membran sağlam, DKY doğal, temporal MRG ve odyolojik testler normal olarak sonuçlanmış. Tedavinin 5. gününde yakınmaları devam eden ve kbb patolojisi saptanamayan hasta kliniğimize devralındı. Hastanın fizik ve nörolojik bakısında bilinç hafif konfüze, göz hareketleri her yöne kısıtlı, bakış yönüne vuran horizontal nistagmusu ve ataksisi mevcuttu. Ense sertliği yoktu. Demyelinizan hastalık, wernicke, beriberi, çölyak, nöroakantositoz, paraneoplastik sendromlar, E vitamini eksikliği ön tanılarıyla hasta izleme alındı. Kranial-difüzyon-spinal MRG ve EEG incelemesi normal olarak değerlendirildi. Kan değerleri vitamin B12 düşüklüğü dışında normaldi. Gün aşırı b12 ampül alan hastanın tedavisine 50 mg tiamin i.v olarak eklendi. Parlak ışığa maruziyet sonrası hastada tekrarlayan kısa süreli bilinç değişikliği, kendini boşlukta hissetme şeklinde ataklar meydana gelmesi nedeniyle olası temporal nöbet düşünülerek VPA 750 mg/gün tedaviye eklendi. Çölyak hastalığı açısından Gastroenteroloji tarafından konsülte edildi. Antikor titreleri negatif, gaita tetkikleri ve tümör markerları normal sonuçlandı. Hasta göz ve kardiyolojik açıdan normal değerlendirildi. Elektrofizyolojik testlerde periferik sinirler ve görme yolları normal değerlendirildi. PY yapılan ve Hematoloji tarafından değerlendirilen hastada nöroakantositoz veya lenfoproliferatif hastalık düşünülmedi. Ön planda düşünülmemekle birlikte, ayırıcı tanılarımızda yer alan vitaminE eksikliği açısından serum vitaminE düzeyi ile paraneoplastik sendromlar açısından anti HU ve anti YO düzeyleri gönderilmesi planlandı. Ancak i.v tiamin tedavisinin 3. gününde bilinç durumu ve oftalmoplejide, tedavinin 4. gününde ise ataksik yürüyüşünde belirgin düzelme gözlendi. Kontrolde ekstremitelerde motor gücü tam, DTR normoaktif, ense sertliği ve patolojik refleks yoktu. Tiamin tedavisiyle dramatik bir düzelme sağlanması üzerine olgumuzda Wernicke hastalığı düşünüldü. Detaylı alınan anamnezde alkol öyküsü olmayan hastanın tek yönlü beslendiği öğrenildi. Altta yatan olası bir yeme bozukluğu, anoreksiya, beden imaj bozukluğu açısından Psikiyatri görüşü alındı. Takiplerinde nöbeti tekrarlamadı. Nörolojik açıdan stabil seyreden ve bir hafta sonra oral B vitamini tedavisine geçilen hasta externe edildi.

SONUÇ VE TARTIŞMA: SSS birçok nöronal metabolik fonksiyonun sürdürülmesi ve myelin kılıfının devamlılığı için tiamine ihtiyaç duyar. Tiamin eksiliği en sık alkolizm ile birlikte görülmekle birlikte, GİS cerrahileri, diyaliz, uzun süre parenteral beslenme, ağır beslenme

bozuklukları ve hiperemezis gravidaruma bağlı bulantı kusmalar gibi nedenlere bağlı WE oluşabileceği bilgisi literatürde yer almaktadır. Klinik olarak oküler tutulum, ataksi ve bilinç durum bozukluğundan oluşan klasik triadın birlikte görülme oranı olguların %10-20 kadarında olup azdır. Olgumuzda bu bulguların hepsi mevcuttu. Ancak %11 oranında rastlanan polinöropati ile spesifik görüntüleme bulgusu hastamızda izlenmedi. Morbidite ve mortalite oranı yüksek WE, özellikle semptomatik tedavi ile düzelmeyen dirençli baş dönmesi olgularında ayırıcı tanılarda düşünülmeli ve olgumuzda olduğu gibi detaylı anamnez, beslenme biçimi ve vitamin düzeyleri ölçümüyle şüphe edilen olgularda acil tiamin replasmanına başlanması hayat kurtarıcı olmaktadır.

PB68

CFAP43 MUTASYONU İLİŞKİLİ NORMAL BASINÇLI HİDROSEFALİ OLGU SUNUMU

[1]Beril Taşdelen, [1]Ebru Hatun Uludaşdemir, [1]Özdem Ertürk Çetin, [1]Şevki Şahin, [1]Serkan Demir

[1]Sağlık Bilimleri Üniversitesi Şehit Prof. Dr. İlhan Varank Eğitim ve Araştırma Hastanesi, Nöroloji Anabilim Dalı, İstanbul

GİRİŞ: Normal basınçlı hidrosefali yürüme bozukluğu, demans ve inkontinans triadı ile prezente olan önlenebilir bir demans çeşidi olabilmesi ile klinisyenler tarafından atlanmaması gereken bir klinik durumdur. Hidrosefalisi olan, BOS basıncı normal olan, atipik klinik özellikleri olan ve bu nedenle tüm ekzom dizileme analizi yapılan ve CFAP43 gen mutasyonu ile otozomal dominant normal basınçlı hidrosefali tanısı konulan hasta genetik özelliği sebebi ile sunuma değer bulunmuştur.

OLGU: 68 yaş kadın hasta, ilk kez 2018 yılında ortaya çıkan davranış bozukluğu, oryantasyon bozukluğu baş ağrısı ve denge bozukluğu nedeniyle tetkik edilmiş ve normal basınçlı hidrosefali olarak değerlendirilmiş. 2020 yılında şant operasyonu yapılan hastanın 2 hafta boyunca semptomları düzelmesine karşın sonrasında tekrar progrese olmuş. Hastanın başvuru muayenesinde yer ve zaman oryantasyonu bozuk, sağ üst ve alt ekstremiteler 4/5 kas gücünde, sağ üst ekstremitede parkinsonizm mevcut, taban cildi refleksi bilateral ekstansör olarak değerlendirildi. Hastanın iki taraflı destekle çok küçük adımlarla yürüyebildiği ve idrar inkontinansı nedeniyle bez kullandığı görüldü. Hastanın sık tekrarlayan sinüzit atakları da olduğu öğrenildi. Hastanın kranial MR görüntülemesinde bilateral supratentorial ve infratentorial yaygın beyaz cevher lezyonları izlendi. Hastanın ayırıcı tanı amacıyla yapılan tetkiklerinde EEG yaygın organizasyon bozukluğu ile uyumlu değerlendirildi. Anti-MOG, anti-AQP4, NOTCH3 mutasyonu, otoimmün ensefalit ve paraneoplastik paneli negatif olarak sonuçlandı. Vaskülit değerlendirmesi amacıyla DSA tetkiki yapılan hastada vaskülit lehine bulgu veya vasküler stenoz saptanmadı. Son olarak hastadan tüm ekzom dizileme tetkiki istendi ve CFAP43 c.895+1G>A heterozigot mutasyonu saptanması üzerine hastanın mevcut tablosu otozomal dominant normal basınçlı hidrosefali ilişkili olarak değerlendirildi. Hastanın demans ve parkinsonizme yönelik tedavisi düzenlenerek takibe alındı.

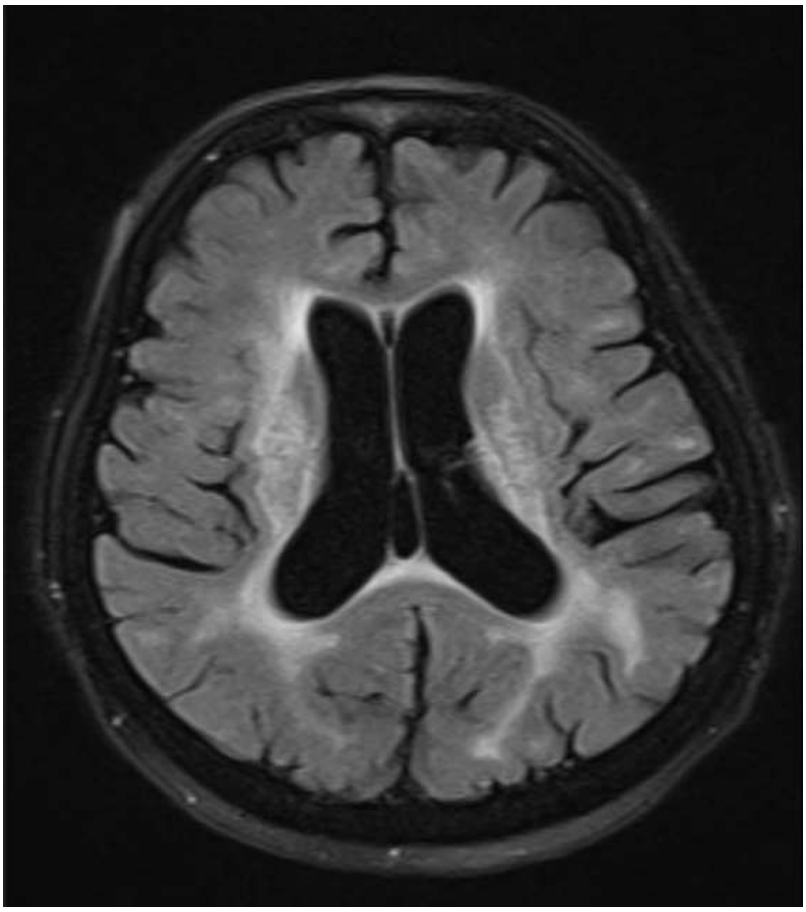

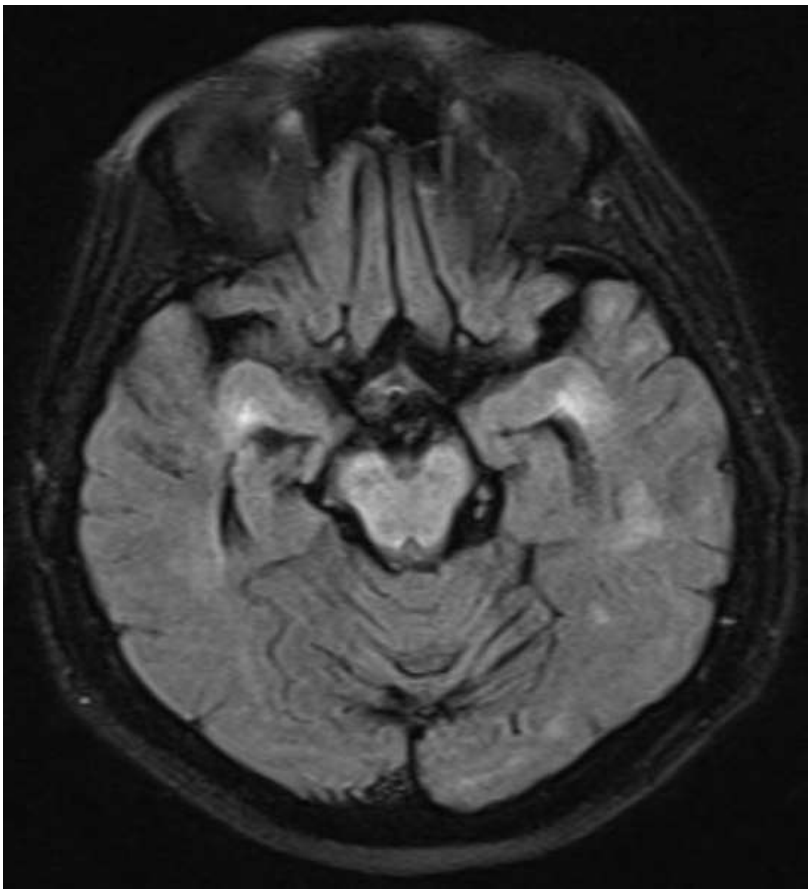

TARTIŞMA VE SONUÇ: Silya ve flagella proteinlerinin kodlanmasında görevli olan CFAP43 gen mutasyonlarının normal basınçlı hidrosefali, spermatogenik yetmezlik, rekürren üst ve alt solunum yolu enfeksiyonları ile ilişkili olduğu bilinmektedir. CFAP43 mutasyonuna bağlı ependimal silyadaki disfonksiyonun hem BOS akımının bozulmasına hem de glimfatik sistem disfonksiyonuna yol açması nedeniyle nörodejeneratif süreçlerin daha fazla görülmesine ve daha hızlı progrese olmasına yol açtığı düşünülmektedir. Şant operasyonları ile her ne kadar BOS drenajı sağlanabilse de bizim hastamızda olduğu gibi demansiyel süreçlerin geri döndürülememesi glimfatik sistem disfonksiyonu ilişkili olarak değerlendirilebilir. CFAP43 mutasyonu ilişkili normal basınçlı hidrosefali, otozomal dominant geçişli olması nedeniyle aileye genetik danışmanlık verilmesi gerekliliği ve hastalığın daha progresif seyredebilecek olması nedeniyle sunuma değer bulunmuştur.

PB74

DEMYELİNİZAN HASTALIKLAR VE OTOİMMÜN SÜREÇLERİN BİRLİKTELİĞİ, KOİNSİDANS MIDIR YOKSA IV METİLPREDNİZOLON TEDAVİSİ İLE İLİŞKİ VAR MIDIR? OLGU SUNUMU VE LİTERATÜR TARTIŞMASI

[1]Berkay Güvenir, [1]Sami Ömerhoca, [1]Alperen Kocaoğullar, [1]Eda Çoban, [1]Nilüfer Kale

[1]Sağlık Bilimleri Üniversitesi Bağcılar Eğitim ve Araştırma Hastanesi

AMAÇ: Kortikosteroidler birçok hastalık tipini tedavi etmek için yaygın olarak kullanılmaktadır. Yüksek doz intravenöz glukokortikosteroid tedavisi, birçok otoimmün hastalığın şiddetli alevlenmelerinde en etkili tedavi seçeneklerinden biridir. Genel olarak, bu ilaçlar karaciğer için güvenli kabul edilir; ancak, son raporlar yüksek doz metilprednizolonun (MT) ciddi karaciğer hasarına neden olabileceğini göstermiştir.Bu vaka sunumu ile amacımız MS atak ile prezante olan ve yüksek doz steroid tedavisi ile tedavi edilirken karaciğer fonksiyon testleri yükselen ve takiplerde normale dönen bir olgu aracılığıyla olası otoimmün hepatit ve kortkosteroid ilişkili sistemik etkileri paylaşmak istiyoruz.

MATERYAL/METOT: Nöroloji Kliniğimizin Multipl skleroz ve Demiyelinizan hastalıklar polikliniğine demiyelinizan hastalık öntanısı ile başvuran, Kontrastlı Beyin MR'ında beyin sapında , serebellar hemisferde , kallosal , perikallosal ve periventriküler yerleşimli yaygın demiyelinizan lezyonu olması nedeniyle 7 gün IVMP tedavi alan ve sonrasında karaciğer hasarı/otoimmün hepatit tespit edilen 40 yaşında kadın hasta olgu sunumu olarak paylaşılacaktır.

SONUÇ: MS atak tanısı ile 7 gün yüksek doz kortizon tedavisi alan hasta icterus, yüksek karaciğer fonksiyonları gelişiyor ve gastroenteroloji tarafından interne ediliyor. Takiplerde bu şikayetleri düzeliyor, biopsi GE tarafından önerilmiyor. Hastaya MS uzun dönem tedavi planlanmaktadır.

TARTIŞMA: MS atak tedavisinde ilk adım yüksek doz kortizon tedavisi bulunmaktadır. Tedavi süresi kliniğe göre değişiklik gösterir ve en sık gastrointestinal (gastrit, mide ağrısı), taşiaritmi, ateş basması, iskelet-kas sistem etkilenmesi olabilmektedir. Nadiren karaciğer etkilenimi bildirilmiştir. Hastamızda otoimmün hepatit birlikteliği olabileceği gibi tedavi ilişkili geçici bir etkilenme de olabilir. Bu olgu ile MS hastalarında en basit ve ilk basamak kortizon tedavisi ile bile karaciğer fonksiyon takiplerinin yakın bir şekilde yapılması önerilir.

PB77

WERNİCKE ENSEFALOPATİSİ -KORSAKOFF PSİKOZU VE HİPEREMEZİS GRAVİDARİUM: OLGU SUNUMU

[1]Kübranur Ustabaş, [1]Zerrin Yıldırım, [1]Berkay Güvenir, [1]Eda Çoban, [1]Nilüfer Kale

[1]Sağlık Bilimleri Üniversitesi Bağcılar Eğitim ve Araştırma Hastanesi

GİRİŞ: Wernicke ensefalopatisi akut veya subakut başlayan oküler bulgular, ataksi ve konfüzyonlakarakterizedir. Korsakoff psikozunda ise diğer kognitif fonksiyonlar görece korunmuşken,belirgin bozukluk bellek alanındadır ve psikotik bulgular olabilir. Korsakoff psikozu sıklıklaWernicke ensefalopatisi ile birlikte görülür. Wernicke ensefalopatisi (WE), B1 vitamini(tiamin) eksikliğinin neden olduğu potansiyel olarak geri dönüşümlü ancak ciddi bir nörolojikbulgudur. Genellikle aşırı alkol tüketimi ile ilişkilidir. Diğer klinik ilişkiler hiperemezisgravidarum (HG), açlık ve uzun süreli intravenöz beslenmedir.

OLGU: 35 yaşında G2P1A0 15 haftalık gebe 3 gündür halsizliği, konuşma bozukluğu, şiddetli baş ağrısı, algıda azalma, uykuya meyilli olması nedeniyle başvurdu. Hastanın gebelik sürecinde şiddetli kusma , bulantı ve oral alım azlığı mevcuttu. Hastanın nörolojik muayenesinde bilinç konfüze, konuşma dizatrik, göz hareketlerinde bilateral dışa vuran horizontal nistagmus, yürüyüşte ataksi bulguları izlendi. Çekilen Difüzyon Manyetik Rezonans (Diff MR) ve Beyin Bilgisayarlı Tomografide (BT) iskemik patoloji görülmedi. Kontrastsız Beyin MR incelemelerinde T2 sekanslarda ve kontrol Difüzyon MR'ında bilateral serebellar ve sol temporal lobda hiperintens lezyon görüldü. Hastanın oral alımının az olması, gebelik sürecinde hiperemezis gravidarium (HG) tanılı olması, nörolojik muayenesi ve görüntülemeler göz önüne alındığında HG a bağlı WKE tanısı ile Tiamin 2*10 amp IV tedavisine başlandı. Hastanın tedavisinin 2. Gününde oftalmopleji şikayetlerinde ve dizatrik konuşmada azalma görüldü. Yatışının 5. Gününde tiamin tedavisi tamamlandı. Şikayetlerinde ataksik yürüyüş dışında semptom kalmaması üzerine oral vitamin B12 tablet tedavisi ile taburcu edildi.

TARTIŞMA: Tiamin tedavisi başlanması ile oküler semptomlar genellikle 1 ila 6 saat sonra ve günler ila haftalar içinde ataksi ve konfüzyonda düzelmeye başlar.. WE tanısı için BT'nin çok düşük bir duyarlılığını gösterdi. Aksine, MRI, T2 ağırlıklı ve FLAIR dizilerinde gösterilen mezensefalik tegmentumda, mamillary gövdelerinde ve medial talamusta simetrik olarak artan sinyal yoğunluğu dahil olmak üzere WE'nin tipik belirtilerinin tanımlanmasına olanak tanıyan yüksek tanısal hassasiyet sağlar. Avrupa Nöroloji Dernekleri Federasyonu'nun yönergeleri, tiaminin günde üç kez intravenöz yoldan 200 mg verilmesini, herhangi bir karbonhidrattan önce başlanmasını önermektedir.

SONUÇ: WE şu anda potansiyel olarak ölümcül ancak geri döndürülebilir bir tıbbi acil durum olarak kabul edilmektedir. Mortalite %10 ila %20 arasında değişir ve hayatta kalan birçok kişi uygun tedaviye rağmen kalıcı nörolojik defisitlerle kalır.Şiddetli hiperemezis gravidarumlu gebelerin WE riski altında olduğuunutulmamalıdır. Klinik belirtiler ve semptomlar ortaya çıktığında acil tedavi gereklidir.Etkili önleyici tedbirler mevcuttur ve risk altındaki durumlarda uygulanmalıdır.

PB78

SEREBRAL AMİLOİD ANJİOPATİ İLİŞKİLİ VASKÜLİT

[1]Büşra Çisil Çelenk, [1]Orhan Vatansever, [1]Melike Batum, [1]Hatice Mavioğlu

[1]Manisa Celal Bayar Üniversitesi Nöroloji Anabilim Dalı

GİRİŞ: Serebral amiloid anjiyopati (SAA) akut / subakut kognitif gerileme, baş ağrısı, davranış değişikliği, nöbet ve fokal nörolojik defisitlerle giden, beyindeki vasküler amiloid-beta (Aβ) birikintilerine inflamatuar yanıt ile karakterize bir hastalıktır(1).

OLGU: Öykü: 5-6 aydır ayda 1-2 kez baş ağrısı yakınması olan 62 yaşında erkek hastaya beyin MRG'de görülen lezyon için 16 mg/gün deksametazon başlanmış. Baş ağrısı dışında, baş dönmesi, iştahsızlık, kol ve bacaklarda ağrı ve sabah tutukluğu varmış. Öz geçmiş ve soy geçmişte özellik yok.Nörolojik Muayene: Kas gücü dört yanlı 4/5, sol patella ve aşil derin tendon refleksleri hipoaktif, plantar refleks sağda lakayt, yürüyüşü ataksik ve tandem bozuk, diğer nörolojik muayeneleri normaldi. Kognitif testlerde: Mini Mental Test: 21/30, ACE-R : 50/100.Laboratuvar: Trombosit:576 10X3ml, CRP: 2.5 mg/dL, Sedimantasyon: 63 mm/h, Homosistein:19 Mmol/L, Vitamin B12:119 pg/ml SARS-2 PCR, Brusella, Sfifiliz ve Tümör belirteçleri negatif.Beyin MRG; Sağ serebral hemisferde posterior pariyatelde öncelikle amiloid anjiopatiye bağlı enflamasyonu destekler bulgular saptandı.Servikal MRG'sinde; C6-C7 düzeyinde diskitle uyumlu T2 sinyal artışı izlendi. Pial yüzde leptomeningial alanda patolojik parlaklaşma görüldü. Temporal USG: olağan.Kranial BT anjiyografide arkus aortada milimetrik kalsifiye plak izlendi. Belirgin darlık izlenmedi. EEG: Normal, EMG: Sensoryal polinöropati ile uyumlu.BOS: Glukoz: 73 mg/dL Klor: 128 mmol/L, Protein: 58.8 g/dL, Pandy (-), BOS kültüründe lökosit ve bakteri görülmedi. Mikobakteri PCR negatif Patolojik hücre saptanmadı. BOS JCV PCR: (-)Ön tanıda SSS enfeksiyonu, vaskülit, malignite,PML düşünülen hastaya ampirik ıv seftriakson başlandı. B12 düşüklüğü için B12 ampul başlandı. Kranial MRG'de SAA ile ilişkili anjiitis ile uyumlu bulgular gözlendi. Başka bir SSS enfeksiyonu lehine BOS bulgusu saptanmadı. Yaklaşık 1 ay süre ile kortikosteroid aldığı ve hasta iyi olduğu için kademeli kesildi. Klinik ve MRG takibi; kombine B vitamini 1x1 ve pirasetam 2400 mg/gün ile taburcu edildi

SONUÇ: SAA, küçük ve orta kortikal ve leptomeningeal arterlerin media ve adventisia tabakasında Aβ birikimi ile karakterizedir (4). Akut lober intraserebral hemoraji, subakut kognitif bozulma ve davranış değişiklikleri, geçici nörolojik epizodlar şeklinde klinik tablolara neden olabilir (5). İntraserebral hemorajilerin hipertansiyondan sonra en sık ikinci nedenidirSAA ile ilişkili enflamasyon ise SAA'nın nadir, agresif seyirli bir alt tipidir. Kesin tanı patolojik olarak koyulabilmektedir. Subkortikal beyaz cevherde asimetrik yama tarzında kitle etkisi olan T2 hiperintensiteler, SWI'da multipl lober mikrokanamalar ve kortikal superfisiyal siderozis görülür (6, 7). Bu radyolojik özelliklerin hemen hepsi hastamızda saptanmıştır.SSA'den farklı olarak SSA ilişkili enflamasyonun tedavisinde KS'lerin ve diğer immunosupresiflerin etkili olduğu ve prognoz üstüne etkili olduğu gösterilmiştir (3). Bu olgu, SAAAI nadir görülen bir hastalık olmasına rağmen agresif seyirli olması, KS'e iyi yanıt vermesi nedeni ile sunuma değer görülmüştür.

KAYNAKLAR: 1. Corovic A, Kelly S, Markus HS. Cerebral amyloid angiopathy associated with inflammation: A systematic review of clinical and imaging features and outcome. Int J

Stroke. 2018;13(3):257-267.2. Ii Y, Tomimoto H. Brain Nerve. 2015;67(3):275-285.3. Regenhardt RW, Thon JM, Das AS, Thon OR, Charidimou A, Viswanathan A, et al. Association between immunosuppressive treatment and outcomes of cerebral amyloid angiopathy-related inflammation. JAMA Neurol 2020;77:1–10.4. Juan-Juan Wu, Ming Yao, Jun Ni. Cerebral amyloid angiopathy-related inflammation: current status and future implications Chinese Medical Journal 2021;134(6)5. Wermer MJH, Greenberg SM. The growing clinical spectrum of cerebral amyloid angiopathy. Curr Opin Neurol 2018;31:28–35.